

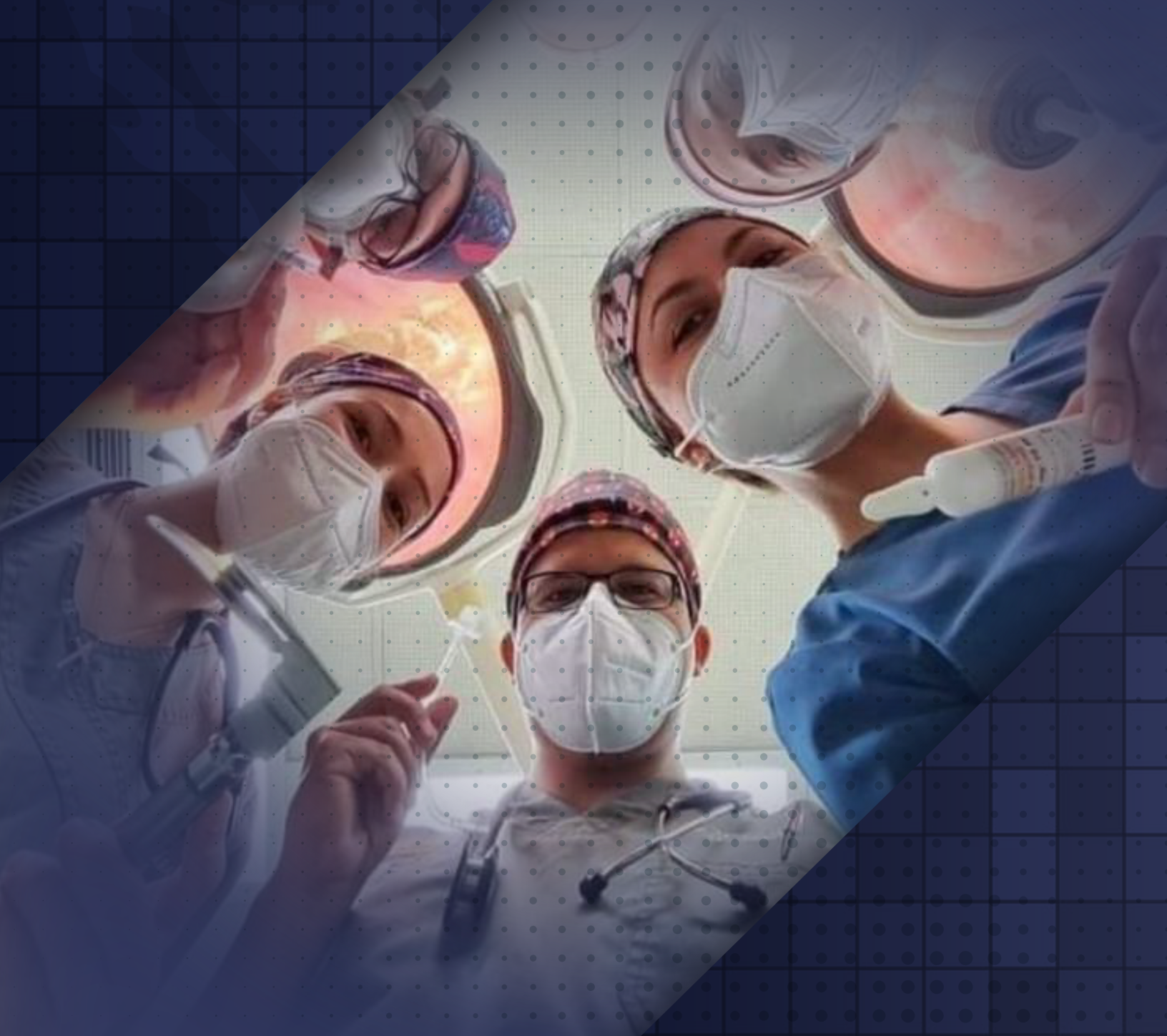

# Anestesia *en México*

Órgano Oficial de la Federación Mexicana de Colegios de Anestesiología, A.C.

ISSN 2448-8771. Anestesia en México 2023; Volumen 35(1): Enero-abril.

ISSN 2448-8771





## Tabla de contenido

Órgano Oficial de la Federación Mexicana de Colegios de Anestesiología A.C.

### Trabajos originales

1. **Interacciones farmacológicas en pacientes con ventilación mecánica invasiva por COVID-19.** Ramírez-Quezada Cynthia Elizabeth, Robledo-Pascual Julio César, Valenzuela-Priego Francisco, González-Javier Flor del Pilar.
2. **Eficacia y Seguridad de Analgesia Multimodal Preventiva Para el Control del Dolor en Amigdalotomía.** Carranza-Cortés José Luis. Mancilla-Hernández Eleazar. Puga-Flores Eva del Carmen.

### Artículos de revisión

1. **Manejo Anestésico para la Crioablación Hepática Percutánea Guiada por Imágenes.** Baruvi Gaytán-Fernández.
2. **No Todo es Plexo Braquial en Anestesia y Analgesia de Miembro Superior.** Óscar Quintana-Rodríguez, Amin Uriel Morales.
3. **Manejo del dolor postoperatorio en histerectomía: un enfoque descriptivo.** Erika Lizet Becerra-Pérez, Óscar Abdiel Gómez-Contreras.

### Casos clínicos

1. **Intubación Vigil en Paciente con Angina de Ludwig: Reporte de Caso.** Sánchez-Romero Tania, Falcón-Valdés Lizbeth, Ham-Armenta Cristian Irvin, Olivares Mendoza-Horacio, Hernández-Pérez Yossune Itzel, Verónica Ruíz-Vasconcelos, Oralia Lara- Padilla.
2. **Técnica de intubación despierto en el paciente adulto: A propósito de un caso con secuencia de Pierre Robin.** Tomás Ruiz-Durán, Diego Aviña-Pérez, Mirna Magali Delgado-Carlo.
3. **Manejo de Vía Aérea Difícil Anticipada en Paciente con Osteosarcoma de Maxilar Izquierdo: Reporte de caso.** Hernández-Martínez Helga Marivilia, Ramos-Xochihua Larissa Manuella, Ferrer-Moreno Gonzalo, Aguilar-Silva Fernando.
4. **Hematoma Lingual, Rara Complicación en una Paciente Hemodializada. Presentación de un Caso.** Yuliel Varona-Rodríguez, Pedro Pablo González-Deza, Yelen Castillo-Suárez.
5. **Neuropatía Posterior a Bloqueo Neuroaxial en Paciente Pediátrico y Adulto: Reporte de Caso.** Reyes Claudia, Córdova Homar, Velázquez Arilda, González Edmundo, Galván Carlos.
6. **Manejo Anestésico para Cirugía de Estimulación Cerebral Profunda en Distrofia Cervical.** Pineda-Covarrubias-Paul Mitchel, González-Castellanos Paulina, De Loza Alfonso Yigal, Jiménez-Tornero Jorge.



## Interacciones Farmacológicas en Pacientes con Ventilación Mecánica Invasiva por COVID-19

### Drug Interactions in Patients With Invasive Mechanical Ventilation by COVID-19.

Ramírez-Quezada Cynthia Elizabeth<sup>1</sup>, Robledo-Pascual Julio César<sup>2</sup>, Valenzuela-Priego Francisco<sup>3</sup>, González-Javier Flor del Pilar<sup>4</sup>.

1Médico Residente de la Especialidad en Anestesiología del Hospital Regional de Alta Especialidad "Juan Graham Casasús". Villahermosa, Tabasco, México.

2Médico Anestesiólogo adscrito al servicio de Anestesiología del Hospital Regional de Alta Especialidad "Juan Graham Casasús". Villahermosa, Tabasco, México.

3Médico Anestesiólogo adscrito al servicio de Anestesiología del Hospital Regional de Alta Especialidad "Juan Graham Casasús". Villahermosa, Tabasco, México.

4Maestra en Gerontología adscrita al Hospital Regional de Alta Especialidad "Juan Graham Casasús". Villahermosa, Tabasco, México. Universidad Juárez Autónoma de Tabasco, División Académica de Ciencias de la Salud.

#### Anestesia en México 2023; 35(1):

Fecha de recepción: agosto 2022

Fecha de revisión: noviembre 2022

Fecha de publicación: enero 2023

flor8402@hotmail.com

#### Resumen

**Objetivo:** Determinar las interacciones farmacológicas en el tratamiento de los pacientes con neumonía por COVID-19, sometidos a ventilación mecánica en el Hospital Regional de Alta Especialidad "Dr. Juan Graham Casasús" en el período del 25 de mayo a 31 de julio 2020. **Material y métodos:** Se realizó un estudio retrospectivo, donde se evaluaron las indicaciones farmacológicas

de 100 pacientes que presentaron neumonía por COVID-19 y que requirieron apoyo con ventilación mecánica asistida, se analizaron las interacciones en la plataforma drugs.com registrando el grado de severidad, el sistema afectado, el efecto clínico y la interacción farmacodinámica. El análisis descriptivo se realizó con el programa estadístico SPSS. **Resultados:** Se identificaron 46 interacciones farmacológicas, de las cuales el 78.3 %



fueron de gravedad moderada y el 21.7 % de gravedad mayor. El sistema cardiovascular fue el sistema más afectado (43.5 %); la hipotensión fue el síntoma más frecuente y la prolongación del intervalo QT el más severo. La mortalidad fue de 73 % y su asociación con interacción mayor fue de 71 %. Conclusión: Se requiere del uso racional de la terapia farmacológica para no superar el riesgo sobre el beneficio y la monitorización dirigida de las interacciones ya descritas.

Palabras clave: COVID-19, ventilación mecánica, interacciones farmacológicas.

### Abstract

**Objective:** To determine the pharmacological interactions in the treatment of patients with COVID-19 pneumonia undergoing mechanical ventilation at the Dr. Juan Graham Casasús Regional Hospital of High Specialty in the period from May 25 to July 31, 2020. **Material and methods:** A retrospective study was carried out, where the pharmacological indications of 100 patients who presented pneumonia due to COVID-19 and who required support with assisted mechanical ventilation were evaluated and the search for interactions was carried out on the drugs.com platform, recording the degree of severity, the affected system, the clinical effect and the pharmacodynamic interaction. Descriptive analysis was performed with the SPSS statistical program. **Results:** 46 drug interactions were identified, of which 78.3 % were of moderate severity and 21.7 % of major severity. The cardiovascular system was the most affected system (43.5 %); hypotension was the most frequent symptom and prolongation of the QT interval the most severe. Mortality was 73 % and its association with major interaction was 71 %. **Conclusion:** The rational use of pharmacological therapy is required to avoid overcoming the risk over the benefit and the targeted monitoring of the interactions already described.

**Keywords:** COVID-19, mechanical ventilation, drug interactions.

### Introducción

La enfermedad por COVID-19 ha creado una crisis en salud pública, además que ha ocasionado un número significativo de muertes. En México, se reportó el primer caso el 27 de febrero del 2020, desde esa fecha, hasta

el 30 de abril del 2020, se reportaron 19,224 casos. Del total de sujetos reportados como positivos, del cual el 9.67 % de la población infectada falleció y 5,728 pacientes continuaban hospitalizados (1). Este exceso en la mortalidad fue explicado por las condiciones socioeconómicas y la alta prevalencia de comorbilidades de la población (2).

En lo que respecta al mecanismo de infección, la unión de la proteína S con el receptor humano ACE-2 permite que el SARS-COV-2 entre a la célula e inicie el proceso viral (3) y progresen las tres fases de la enfermedad, la fase de infección temprana caracterizada por síntomas leves; la fase pulmonar donde se identifica la mayoría de los síntomas respiratorio; por último, la fase de hiperinflamación (4).

De acuerdo con la opinión de expertos, hasta el momento no hay vacuna eficaz para prevenir la enfermedad de COVID-19 y las terapias utilizadas para las fases de la enfermedad son dinámicas y combinadas utilizadas de acuerdo con la experiencia en la presentación de los casos y la disponibilidad (4, 5). Entre los tratamientos potenciales destaca la oxigenoterapia, la inmunoterapia, la terapia antiviral, agentes antiinflamatorios y la medicina tradicional (4).

Actualmente hay una serie de estudios que sugieren efectividad farmacológica para el tratamiento del COVID-19 con respecto a los casos ambulatorios se menciona que el uso combinado de ivermectina, azitromicina, montelukast y ácido acetilsalicílico mejora las condiciones de la enfermedad y evita el riesgo de hospitalización (6). En pacientes con ventilación mecánica el tratamiento con baricitinib (7) y baricitinib con dexametasona (8) reducen la mortalidad. En contraste, la hidroxocloroquina (9) y el tocilizumab (10) no muestran ningún efecto.

Dadas estas observaciones, la polimedicación en pacientes con COVID-19 facilita la aparición de interacciones cuyo resultado puede ser una reacción adversa o la pérdida de efecto terapéutico de los fármacos. Las revisiones recientes sobre el uso concomitante de los medicamentos para el tratamiento de COVID-19 y las comorbilidades subyacentes muestran que pueden causar empeoramiento clínico y alteración multiorgánica (11, 12).

Esta evidencia nos permite plantear la necesidad de



información sobre el empleo y combinación de diferentes pautas terapéuticas y modificaciones rápidas de los protocolos ya que las interacciones medicamentosas que se están generando se presentan como problema de salud imperceptible para la población sana y enferma. Durante la pandemia, en el Hospital Regional de Alta Especialidad “Dr. Juan Graham Casasús” se implementaron las diferentes propuestas terapéuticas en función del proceso fisiopatológico de la neumonía por COVID-19 sometidos a ventilación mecánica, así como el desafío de implementar un adecuado esquema de sedoanalgesia que no se apegaba a las guías habitualmente descritas para pacientes con SDRA en UCI por respuesta inadecuada.

Por lo que el objetivo del este estudio es determinar las interacciones farmacológicas en el tratamiento de los pacientes con neumonía por COVID-19 sometidos a ventilación mecánica en el Hospital Regional de Alta Especialidad “Dr. Juan Graham Casasús” en el período del 25 de mayo a 31 de julio 2020.

### Material y método

Se realizó una investigación cuantitativa con diseño transversal, observacional, descriptivo. Se estudió una muestra constituida por 100 pacientes que presentaron neumonía por COVID-19 y que requirieron soporte ventilatorio mecánico que cumplieron con los criterios de inclusión del estudio. Se incluyeron los pacientes con diagnóstico de neumonía por COVID-19 con hallazgo tomográfico concluyente de SARS-CoV-2 y prueba positiva por RT-PCR, de cualquier sexo, con soporte ventilatorio mecánico.

A su ingreso recibieron esquema de tratamiento farmacológico aleatorizado de acuerdo con las consideraciones médicas del personal calificado y posterior a la intubación endotraqueal y colocación de catéter venoso central se inició infusión continua con sedantes-hipnóticos (Propofol, dexmedetomidina o midazolam) bloqueador neuromuscular (Rocuronio o cisatracurio) y opioide (Fentanilo o tramadol) por vía intravenosa con bomba de infusión continua durante el periodo requerido de intubación.

Se analizaron variables sociodemográficas y farmacológicas. Dentro de las variables sociodemográficas se incluyeron edad y sexo. Con respecto a las variables

farmacológicas se consideraron los fármacos utilizados desde el momento en el que se realizó la intubación traqueal, hasta el momento de la suspensión el tratamiento por defunción o mejoría clínica, registrando el tratamiento farmacológico y los medicamentos anestésicos que se utilizaron para el soporte ventilatorio mecánico invasivo.

Las interacciones farmacológicas de la lista de medicamentos indicados se establecieron en la plataforma drugs.com donde se clasificaron según el nivel de gravedad y el mecanismo de interacción. Drugs.com clasificó las interacciones en 3 grupos: menores (modificación mínimamente significativa del efecto desde el punto de vista clínico) moderadas (moderadamente significativo), mayores (altamente significativo). También se incluyó el registro del sistema afectado, el efecto clínico, la interacción farmacodinámica, la mortalidad y su relación con el grado de severidad.

Los datos se recopilaron en un entorno para captura diseñado en el programa estadístico SPSS. Las variables cuantitativas fueron analizadas a través de estadística descriptiva y las variables cualitativas se resumieron a través de frecuencia y porcentaje.

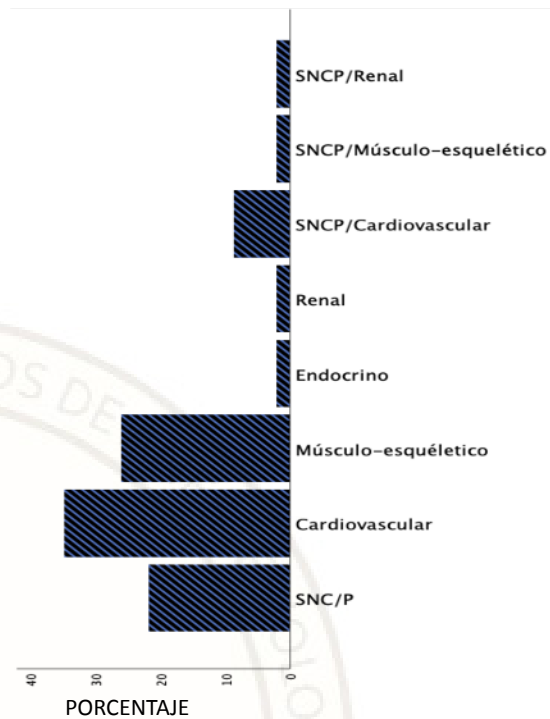
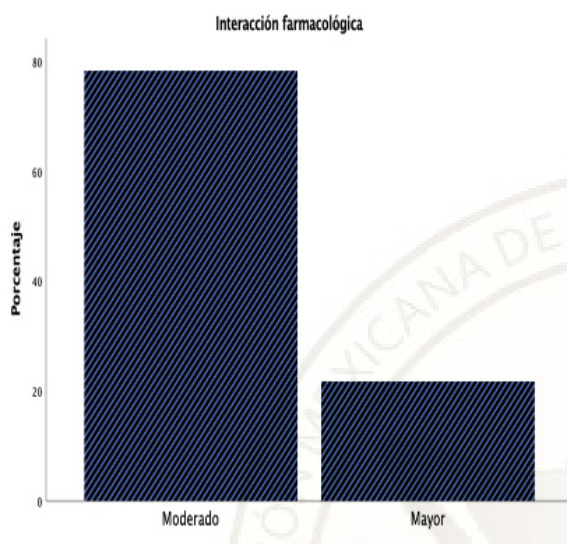
### Resultados

Datos demográficos. El grupo se caracterizó por 57 % hombres y el 43 % mujeres, con una media de  $58.0 \pm 12.8$  años. Donde se encontró una mortalidad de 73 %.

Con respecto al tratamiento de los pacientes con soporte ventilatorio invasivo se identificó una media de  $8.2 \pm 1.5$  fármacos indicados, con un mínimo de cinco y máximo de 12. Al evaluar e interpretar las combinaciones de fármacos se identificó un total de 43 interacciones farmacológicas, que con respecto a la gravedad de la interacción el 78.3 % y 21.7 % presentaron interacciones moderadas y mayores respectivamente, tal como se observa en el (Gráfico 1).



Gráfico 1: Distribución de las interacciones farmacológicas.



De los fármacos prescritos se encontró que el mayor porcentaje de interacciones farmacológicas fue entre un anestésico y un fármaco representando el 58.7 %, entre dos fármacos y dos anestésicos se reportó en 23.9 % y 17.4 % respectivamente. Los fármacos que desencadenaron las interacciones fueron del grupo de sedante (37 %), bloqueador neuromuscular (33.3 %) y opioide (29.6 %).

En consecuencia, a las interacciones farmacológicas se identificaron con mayor frecuencia complicaciones cardiovasculares en el 43.5 %, sistema nervioso central/periférico en el 34.8 %, musculoesquelético en el 28.3 % tal como se observa en el (Gráfico 2).

Los efectos clínicos descritos en las interacciones del sistema cardiovascular fueron: hipotensión (35 %), prolongación de QT (25 %), bradicardia e hipotensión (15 %), arritmia (10 %), bradicardia (5 %), hipotensión/disfunción ventricular/edema periférico y pulmonar (5 %) y vasodilatación refractaria (5 %).

La hipotensión fue el efecto clínico más frecuente en las interacciones moderadas representando el 42 % y la prolongación de QT fue el más frecuente en las interacciones mayores representando el 50 %.

Los efectos clínicos descritos en las interacciones del sistema nervioso central/periférico fueron: sedación profunda y prolongada (37.5 %), sedación profunda



(31.3 %), convulsiones y síndrome serotoninérgico (12.5 %), convulsiones (6.3 %), lesión vestibular y auditiva (6.3 %) y neuropatía periférica (6.3 %). La sedación profunda y prolongada fue el efecto clínico más frecuente en las interacciones moderadas representando el 4 % y la convulsiones y síndrome serotoninérgico fue el más frecuente en las interacciones mayores representando el 40 %.

Los efectos clínicos descritos en las interacciones del sistema musculoesquelético fueron: bloqueo profundo y prolongado (38.5 %), bloqueo profundo (30.8 %), bloqueo prolongado (15.4 %), deterioro psicomotor (7.7 %) y miopatía y rhabdomiólisis (7.7 %). El bloqueo profundo y prolongado fue el efecto clínico más frecuente en las interacciones moderadas representando el 33.3 % y el deterioro psicomotor fue el único efecto clínico reportando en las interacciones mayores. La administración conjunta de estos fármacos también reporta interacción en el sistema nervioso central por sedación profunda.

Los efectos clínicos descritos en las interacciones del sistema renal fueron en dos interacciones entre dos fármacos: furosemida con vancomicina y furosemida con ceftriaxona, y fueron lesión renal y lesión renal/necrosis tubular renal respectivamente. Ambas interacciones corresponden a una interacción farmacodinámica aditiva y clasificadas como interacciones moderadas de acuerdo con el grado de severidad.

El efecto clínico del sistema endocrino solo fue descrito en una interacción entre dos fármacos: hipomagnesemia/hipocalcemia. Así mismo, también corresponde a una interacción aditiva y moderada.

El 86.2 % de las interacciones fueron clasificadas farmacodinámicamente como interacción aditiva, dentro de las cuales se encuentran el total de las interacciones entre dos anestésicos intravenosos.

Las interacciones farmacológicas que reportan una interacción farmacodinámica de potenciación en las interacciones mayores: midazolam-fluconazol, midazolam-lopinavir/ritonavir, fentanilo-amiodarona y fentanilo-lopinavir/ritonavir. El mecanismo desconocido de las interacciones farmacodinámicas se reportaron en un 8.6 %, corresponden a las interacciones entre un anestésico y un fármaco: fentanilo-linezolid, cisatracurio-furosemide y rocuronio-furosemide; de los cuales, la

interacción entre fentanilo-linezolid fue de severidad mayor con el efecto clínico reportado de convulsiones/síndrome serotoninérgico e hipotensión, y la interacción entre cisatracurio-furosemide y rocuronio-furosemide fue de severidad moderada con efecto clínico reportado de bloqueo prolongado y profundo respectivamente. Y a una interacción entre dos fármacos: amiodarona-linezolid, que se clasificó como interacción moderada y el efecto clínico reportado fue neuropatía periférica con riesgo de daño irreversible aún con la suspensión de la interacción. La frecuencia de mortalidad fue del 73 %, y la asociación de la mortalidad y la severidad mayor de la interacción farmacológica fue del 71 %.

## Discusión

Un importante hallazgo en nuestro estudio fue que, en un grupo de pacientes con predominio hombres, con ventilación mecánica, que presentan una gran cantidad de interacciones farmacológicas moderadamente significativas y con menor frecuencia las interacciones graves y en consecuencia la mortalidad en la población estudiada es alta.

En concordancia con estudios anteriores en pacientes hospitalizados con COVID-19 hay un alto riesgo de sufrir polifarmacia (13) y en consecuencia interacciones farmacológicas graves, además estudios previos han reportado que la furosemida, amiodarona, hidroxicloroquina, y lopinavir/ritonavir (14) son los principales fármacos impulsores de estas interacciones (15).

Como se discutió anteriormente, hay desconocimiento de las interacciones que ocasionan los fármacos utilizados para el tratamiento del COVID-19 y la ineficacia o la presentación de eventos adversos asociados a su uso. Pero, estudios previos han destacado el papel de los antivirales, donde curiosamente el fármaco lopinavir/ritonavir, que es altamente utilizado a inicios de la pandemia se describió como factor de riesgo asociado a la edad, el ingreso a cuidados intensivos (16), además de mayor interacción en pacientes con tratamiento de VIH (17) y trastornos psiquiátricos (12).

La evidencia no es suficientemente fuerte para hacer una inferencia sobre las complicaciones relacionadas con las interacciones farmacológicas; sin embargo, recientemente se reportó que la azitromicina,



piperacilina, pantoprazol y clopidogrel presentan una alta tasa de interacción con propofol y midazolam (13). Otros estudios también encontraron que los principales fármacos para el tratamiento del COVID-19 tienen efectos negativos sobre el sistema cardiovascular, provocando prolongación del intervalo QT (18) principalmente con la combinación de lopinavir/ritonavir más azitromicina como fue mencionado en estudios previos (16, 19).

Es importante destacar que hasta noviembre de 2020 se registraron reacciones adversas con el remdesivir, tocilizumab, glucocorticoides, heparina, hidroxiclороquina, lopinavir/ritonavir, e interferón (20). También la evidencia es cada vez más sólida sobre el nulo o bajo beneficio en el tratamiento de la infección por SARS-CoV-2 de los fármacos utilizados como primera línea de tratamiento al inicio de la pandemia y de su relación con interacciones farmacológicas y eventos adversos graves (21).

En general, la farmacoterapia de los pacientes con COVID-19 en el transcurso de la pandemia es heterogénea y está relacionada con el espectro clínico presentado. Por lo tanto, es común que los pacientes durante la estancia hospitalaria se encuentran polimedcados, o con terapia múltiple y como consecuencia el riesgo de presentar eventos adversos asociados con interacciones farmacológicas es alto. La morbilidad/mortalidad que se observó durante este estudio proveen la base para continuar el estudio de seguridad en el tratamiento para el COVID-19 tomando en cuenta comorbilidades previas al ingreso y desarrolladas durante el período crítico de la enfermedad.

### Conclusiones

La frecuencia de interacciones farmacológicas en pacientes con neumonía secundaria a COVID-19 y con ventilación mecánica, es alta, por lo que se requiere del uso racional de la terapia farmacológica y además se contribuye con demostrar la importancia del seguimiento de farmacovigilancia para evitar eventos adversos relacionados a interacciones medicamentosas.

### Conflicto de interés.

Los autores declaran no tener ningún conflicto de intereses.

### Contribución de los autores.

Conceptualización y diseño, C.E.R.Q.; Metodología, F.P.G.J.; Análisis e interpretación de datos, C.E.R.Q., Adquisición de datos y software, C.E.R.Q., F.R.G.J.; Investigador principal, C.E.R.Q.; Investigación, C.E.R.Q.; Redacción del manuscrito-Preparación del borrador original, C.E.R.Q.; Redacción, revisión y edición del manuscrito, C.E.R.Q., F.P.G.J.; Visualización, C.E.R.Q., Supervisión, F.P.G.J.

### Referencias

1. Suárez V, Suárez Quezada M, Oros Ruiz S, Ronquillo De Jesús E. Epidemiología de COVID-19 en México: del 27 de febrero al 30 de abril de 2020. *Revista Clínica Española* 2020; 220(8):463-71. doi: 10.1016/j.rce.2020.05.007
2. Palacio Mejía LS, Wheatley Fernández JL, Ordoñez Hernández I, López Ridaura R, López-Gatell Ramírez H, Hernández Ávila M, Hernández Ávila JE. Estimación del exceso de mortalidad por todas las causas durante la pandemia del Covid-19 en México. *Salud Pública de México* 2021; 63(2) 211-24. doi: <https://doi.org/10.21149/12225>
3. Hatmal MM, Alshaer W, Al-Hatamleh MAI, Hatmal M, Smadi O, Taha MO, Oweida AJ, Boer JC, Mohamud R, Plebanski M. Comprehensive Structural and Molecular Comparison of Spike Proteins of SARS-CoV-2, SARS-CoV and MERS-CoV, and Their Interactions with ACE2. *Cells* 2020; 9(12):2638. doi: 10.3390/cells9122638
4. Tsang HF, Chan LWC, Cho WCS, Yu ACS, Yim AKY, Chan AKC, Ng LPW, Wong YKE, Pei XM, Li MJW, Wong SC. An update on COVID-19 pandemic: the epidemiology, pathogenesis, prevention and treatment strategies. *Expert Review of Anti-infective Therapy* 2021; 19(7):877-88. doi: 10.1080/14787210.2021.1863146
5. Rahman S, Montero MTV, Rowe K, Kirton R, Kunik F, Jr. Epidemiology, pathogenesis, clinical presentations, diagnosis and treatment of COVID-19: a review of current evidence. *Expert Rev Clin Pharmacol*. 2021; 14(5):601-21. doi: 10.1080/17512433.2021.1902303

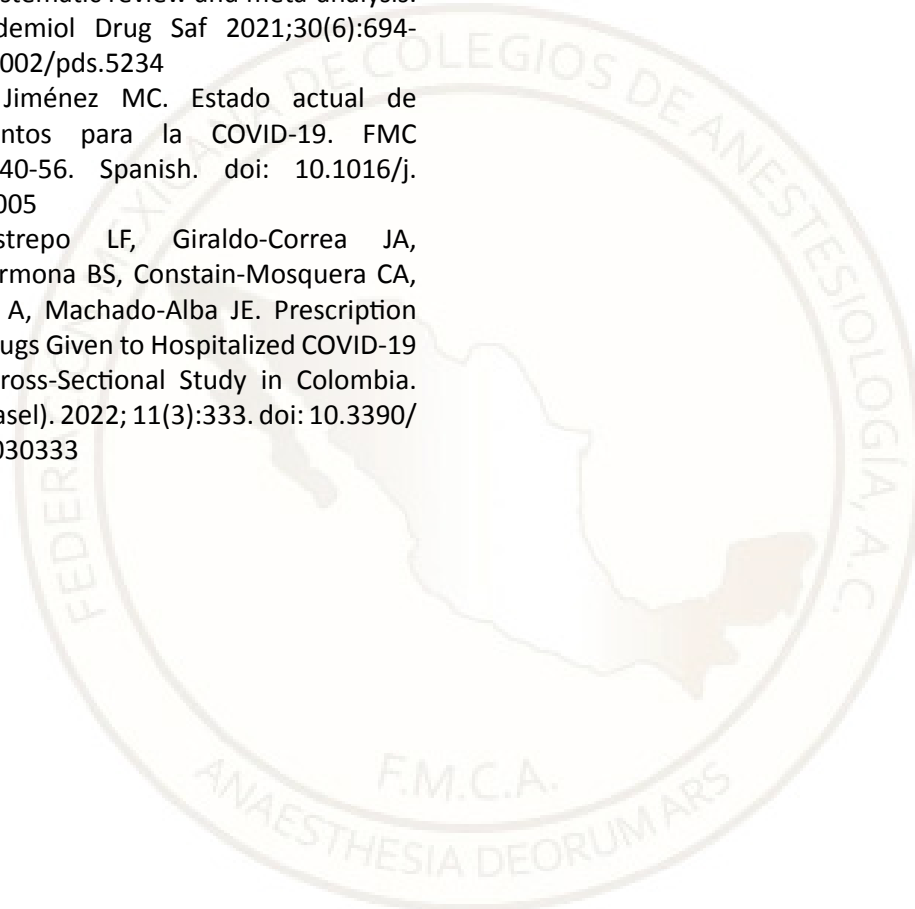



6. Lima-Morales R, Méndez-Hernández P, Flores YN, Osorno-Romero P, Sancho-Hernández CR, Cuezuecha-Ruggerio E, Nava-Zamora A, Hernández-Galdamez DR, Romo-Dueñas DK, Salmerón J. Effectiveness of a multidrug therapy consisting of Ivermectin, Azithromycin, Montelukast, and Acetylsalicylic acid to prevent hospitalization and death among ambulatory COVID-19 cases in Tlaxcala, Mexico. *International journal of infectious diseases* 2021 Apr;105:598-605. doi: 10.1016/j.ijid.2021.02.014
7. Ely EW, Ramanan AV, Kartman CE, de Bono S, Liao R, Piruzeli MLB, et al. Efficacy and safety of baricitinib plus standard of care for the treatment of critically ill hospitalised adults with COVID-19 on invasive mechanical ventilation or extracorporeal membrane oxygenation: an exploratory, randomised, placebo-controlled trial. *The Lancet Respiratory medicine* 2022;10(4):327-36. DOI:https://doi.org/10.1016/S2213-2600(22)00006-6
8. Pérez-Alba E, Nuzzolo-Shihadeh L, Aguirre-García GM, Espinosa-Mora J, Lecona-García JD, Flores-Pérez RO, Mendoza-Garza M, Camacho-Ortiz A. Baricitinib plus dexamethasone compared to dexamethasone for the treatment of severe COVID-19 pneumonia: A retrospective analysis. *J Microbiol Immunol Infect.* 2021 Oct;54(5):787-793. doi: 10.1016/j.jmii.2021.05.009.
9. Hernández-Cárdenas C, Thirion-Romero I, Rodríguez-Llamazares S, Rivera-Martínez NE, Meza-Meneses P, Remigio-Luna A, Perez-Padilla R; Research Group on hydroxychloroquine for COVID-19. Hydroxychloroquine for the treatment of severe respiratory infection by COVID-19: A randomized controlled trial. *PLoS One.* 2021; 28;16(9):e0257238. doi: 10.1371/journal.pone.0257238
10. Martínez-Guerra BA, de-León-Cividanes NA, Tamez-Torres KM, Román-Montes CM, Rajme-López S, Ortiz-Brizuela E, Aguilar-Salinas CA, Sierra-Madero J, Sifuentes-Osornio J, Ponce-de-León A, González-Lara MF. Effect of Tocilizumab in Mortality among Patients with Severe and Critical Covid-19: Experience in a Third-Level Medical Center. *Rev Invest Clin* 2022;74(1):40-50. doi: 10.24875/RIC.21000404
11. Awortwe C, Cascorbi I. Meta-analysis on outcome-worsening comorbidities of COVID-19 and related potential drug-drug interactions. *Pharmacol Res* 2020;161:105250. doi: 10.1016/j.phrs.2020.105250.
12. Gatti M, De Ponti F, Pea F. Clinically Significant Drug Interactions Between Psychotropic Agents and Repurposed COVID-19 Therapies. *CNS Drugs* 2021; 35(4):345-384. doi: 10.1007/s40263-021-00811-2
13. Taner N, Şirin B, Kızılaslan D, Erdoğan C. Evaluation of Drug-Drug Interactions and Side Effects in COVID-19 Patients in an Intensive Care Unit. *Cyprus J Med Sci* 2022;7(2):167-174. doi: 10.4274/cjms.2021.2021-4
14. Macías J, Pinilla A, Lao-Dominguez FA, Corma A, Contreras-Macias E, González-Serna A, Gutiérrez-Pizarra A, Fernández-Fuertes M, Morillo-Verdugo R, Trigo M, Real LM, Pineda JA. High rate of major drug-drug interactions of lopinavir-ritonavir for COVID-19 treatment. *Sci Rep* 2020 ;10(1):20958. doi: 10.1038/s41598-020-78029-3
15. Cattaneo D, Pasina L, Maggioni AP, Giacomelli A, Oreni L, Covizzi A, Bradanini L, Schiuma M, Antinori S, Ridolfo A, Gervasoni C. Drug-Drug Interactions and Prescription Appropriateness in Patients with COVID-19: A Retrospective Analysis from a Reference Hospital in Northern Italy. *Drugs Aging* 2020;37(12):925-933. doi: 10.1007/s40266-020-00812-8
16. Chorin E, Dai M, Shulman E, Wadhvani L, Bar-Cohen R, Barbhaiya C, Aizer A, Holmes D, Bernstein S, Spinelli M, Park DS, Chinitz LA, Jankelson L. The QT interval in patients with COVID-19 treated with hydroxychloroquine and azithromycin. *Nat Med* 2020;26(6):808-809. doi: 10.1038/s41591-020-0888-2
17. Brandariz-Nuñez D, Correas-Sanahuja M, Guarc E, Picón R, García B, Gil R. Potential drug-drug interactions in COVID 19 patients in treatment with lopinavir/ritonavir. *Med Clin (Barc).* 2020;155(7):281-287. English, Spanish. doi: 10.1016/j.medcli.2020.06.026



18. Fernández-Padrón LDC, Millán-Vázquez PM. Prolongación del intervalo QT por fármacos utilizados en el tratamiento de la Covid 19. COVIDCIEN 2022.
19. Díaz-Arocutipa C, Brañez-Condorena A, Hernández AV. QTc prolongation in COVID-19 patients treated with hydroxychloroquine, chloroquine, azithromycin, or lopinavir/ritonavir: A systematic review and meta-analysis. *Pharmacoepidemiol Drug Saf* 2021;30(6):694-706. doi: 10.1002/pds.5234
20. Llover MN, Jiménez MC. Estado actual de los tratamientos para la COVID-19. *FMC* 2021; 28(1):40-56. Spanish. doi: 10.1016/j.fmc.2020.10.005
21. Valladales-Restrepo LF, Giraldo-Correa JA, Aristizábal-Carmona BS, Constain-Mosquera CA, Sabogal-Ortiz A, Machado-Alba JE. Prescription Patterns of Drugs Given to Hospitalized COVID-19 Patients: A Cross-Sectional Study in Colombia. *Antibiotics (Basel)*. 2022; 11(3):333. doi: 10.3390/antibiotics11030333





## Eficacia y Seguridad de Analgesia Multimodal Preventiva Para el Control del Dolor en Amigdalotomía

### Efficacy and Safety of Preventive Multimodal Analgesia for Pain Control in Patients Undergoing Tonsillectomy

<sup>1</sup>Carranza-Cortés José Luis. <sup>2</sup>Mancilla-Hernández Eleazar. <sup>3</sup>Puga-Flores Eva del Carmen. <sup>1</sup>Anestesiólogo. Unidad de Cirugía Ambulatoria. Servicios de Salud de Nayarit, México. Maestro en Comunicación y Tecnologías Educativas. Maestro en Investigación. <sup>2</sup>Maestro en Ciencias Médicas e Investigación. Centro de Investigación en el Área de la Salud. Puebla. <sup>3</sup>Unidad de Cirugía Ambulatoria. Médico ORL- Servicios de Salud de Nayarit. México.

#### Anestesia en México 2023; 35(1):

Fecha de recepción: octubre 2022

Fecha de revisión: diciembre 2022

Fecha de publicación: enero 2023

ocarranza90@gmail.com

#### Resumen

En la analgesia multimodal se emplean varios fármacos que actúan en diferentes niveles con menores dosis ponderales de los fármacos utilizados. **Objetivo.** Comparar si existe eficacia y seguridad con analgesia multimodal preventiva con inclusión de dexametasona. Material y método. Se realizó un ensayo clínico aleatorizado. El grupo de estudio recibieron: dexametasona 200 mg/kg más ketorolaco 1 mg/kg en infusión, antes de iniciar la intervención quirúrgica y ropivacaína al 7.5 % en infiltración periamigdalina. El grupo control no recibió dexametasona, pero sí los otros medicamentos. Se analizaron variables de eficacia y seguridad  $P < 0.05$ . Para analizar el puntaje de dolor, con *Chi Cuadrada*

y/o prueba exacta de *Fisher*  $P < 0.05$ . **Resultados.** Se estudiaron a 40 pacientes (N=40), distribuidos en dos grupos de 20 pacientes, considerados como ASA I. La puntuación de EVA analizado con variables dicotómicas muestra diferencia estadísticamente significativas  $X^2=$  ( $P= 0.035$ ). Las variables ordinales muestran en el análisis por *Prueba Exacta de Fisher* muestra en la medición a las 3 horas del postoperatorio, diferencias estadísticamente significativas ( $P= 0.001$ ). **Conclusión.** Existe una asociación estadísticamente significativa  $P < 0.05$ , entre la anejió de dexametasona y la disminución del puntaje del dolor y la presencia de náuseas y vómito. **Palabras clave:** amigdalotomía, dexametasona, analgesia multimodal.



## Abstract

In multimodal analgesia, several drugs are used that act at different levels with lower weight doses of the drugs used. **Objective.** To compare whether there is efficacy and safety with preventive multimodal analgesia including dexamethasone. **Material and method.** A randomized clinical trial was performed. The study group received; dexamethasone 200 mg/kg plus ketorolac 1 mg/kg in infusion before starting the surgical intervention and ropivacaine 7.5 % in peritonsillar infiltration. The control group did not receive dexamethasone but did receive the other medications. Efficacy and safety variables  $P < 0.05$  were analyzed. To analyze the pain score, with Chi Square and/or Fisher's Exact Test  $P < 0.05$ . **Results.** Forty patients (N=40) were studied, divided into two groups of 20 patients, considered as ASA I. The VAS score analyzed with dichotomous variables, shows statistically significant differences  $\chi^2 = (P = 0.035)$ . The ordinal variables show statistically significant differences in the analysis by Fisher's Exact Test, measured at 3 hours postoperatively ( $P = 0.001$ ).

**Conclusions.** There is a statistically significant association  $P < 0.05$ , between the dexamethasone supplementation and the decrease in the pain score and the presence of nausea and vomiting.

**Keywords:** tonsillectomy, dexamethasone, multimodal analgesia.

## Introducción.

La analgesia multimodal (AM) consiste en emplear simultáneamente, varios fármacos que actúan en diferentes niveles para conseguir la antinocicepción y bloqueando mediadores tisulares. mecanismos espinales de nocicepción, modificando la transmisión supra espinal y activando la inhibición descendente. Los AINEs inhiben la ciclooxigenasa (enzimas COX-1 y COX-2), enzimas muy similares en cuanto a su estructura, pero muy diferentes en cuanto a su sitio de acción. La COX-1 está involucrada en la homeostasis, en las vías del dolor e inflamación (1). La infiltración de la herida inhibe la transmisión desde los tejidos lesionados y reduce la inflamación *neurogénica*, por bloqueo del reflejo axonal y simpático eferente. De tal forma, que esta técnica se puede conjuntar con la utilización de AINEs y con opioides que producen una analgesia más efectiva que cuando son utilizadas estas

vías de administración de forma individual.

Un grupo de investigadores (2), comentan que la AM produce un óptimo alivio del dolor por múltiples vías, la combinación de técnicas analgésicas posee un efecto sinérgico y/o efecto aditivo con decremento del requerimiento de una medicación individual y de aquí una disminución de los efectos adversos. Los efectos están enfocados para el control del dolor agudo postoperatorio, al facilitar la rehabilitación del paciente. La dexametasona inhibe la síntesis de prostaglandinas y la recapturación de serotonina, por lo que se ha reportado que su administración tiene un efecto antiinflamatorio y antiemético –nausea y vómito, favorable en el postoperatorio (3).

En un ensayo clínico aleatorizado (4), en pacientes intervenidos de amigdalectomía, se reportó que en el grupo de estudio se administró dexametasona 100 mg/kilogramo de peso, antes de iniciar la cirugía y posteriormente a las ocho y 16 horas respectivamente, con un refuerzo con metamizol 20 mg/kg. El grupo control se administró solución isotónica al 0.9 % y el mismo refuerzo analgésico.

Los resultados consignan valores favorables en el control del dolor para el grupo de estudio en las primeras dos horas y el siguiente corte a las 24 horas, con diferencias estadísticamente significativas, ( $p = 0.01$ ).

Nuestro grupo de estudio determinó el comparar si existe eficacia y seguridad con la administración de analgesia multimodal preventiva, con inclusión dexametasona en pacientes sometidos a amigdalectomía, con un grupo control que no la recibe.

La hipótesis alterna se inclina a pensar que existen diferencias significativas entre el grupo que se la adhiere dexametasona al conjunto de medicamentos administrados para analgesia multimodal preventiva, versus el grupo control.

## Material y método.

Se trata de un ensayo clínico aleatorizado controlado, se realizó en la Unidad de Cirugía Ambulatoria de los Servicios de Salud de Nayarit, durante los meses de abril del 2019, a marzo del 2020. Los pacientes fueron de edad escolar de la especialidad de Otorrinolaringología. Se incluyeron en el estudio: Pacientes con Estado Físico ASA I-II, con edad comprendida entre seis y 13 años, de cirugía electiva de



la especialidad de Otorrinolaringología (Amigdalectomías y/o amigdalectomía con adenoidectomía). Se aplicó cálculo probabilístico para el tamaño de la muestra (para dos proporciones) a 20 pacientes del grupo de estudio y 20 pacientes del grupo control. Se espera mejorar un 15 a 20 % con la administración de la adición de dexametasona. El muestreo fue mediante aleatorización simple y fue doble ciego. **Método:** Grupo de estudio se le aplicó: Ketorolaco 1mg/kg con dexametasona a razón de 200 mg/kg. Estos fármacos se administran en infusión, en sol. isotónica al 0.9 % -20 mL. El anestésico local: Ropivacaína al 7.5 %, 5 mL (37.5 mg) con lidocaína c/ epinefrina al 2 %, 2 mL (40 mg), se infiltra en la base de las amígdalas antes de iniciar la sección quirúrgica, la cual se realizó con técnica de asa fría. Grupo control. Ketorolaco a dosis de 1 mg/kg de peso, en solución isotónica al 0.9 % -20 mL. El mismo anestésico local infiltrado en la fosa amigdalina; ropivacaína al 7.5 % (5 mL), y 2 mL de lidocaína con epinefrina al 2 %. Técnica anestésica. Se utilizó como técnica anestésica anestesia general balanceada, con los siguientes agentes: Sevoflurano Oxígeno y fentanilo con bromuro de vecuronio en dosis ponderales. La monitorización transoperatoria fue tipo II= Frecuencia cardiaca, tensión arterial no invasiva, saturación periférica de oxígeno (SatPO<sub>2</sub>). Se hicieron tres mediciones de las variables hemodinámicas que son al inicio de la intervención quirúrgica (F1), al finalizar la intervención quirúrgica (F2), y una tercera medición (F3), que fue antes de la externación del paciente. Al salir el paciente del quirófano e ingresar a la sala de recuperación postanestesia se aplicó la valoración del dolor mediante la Escala Visual Numérica Análoga - Escala de *Facies Wong- Baker*.

Se consideró para la evaluación del dolor lo siguiente: para las variables dicotómicas (ausencia o presencia de dolor), dolor > 3 puntos en la escala numérica. Se consideraron variables continuas y se analizaron promedios de cada grupo.

Para las variables ordinales se consideró; 1= leve; 2= moderado, y 3= severo. Se administró como medida de rescate metamizol i.v, a razón de 20 mg/kg. Se administró, además, ondansetron (150 mg/kg), a los pacientes con náusea y/o vómito.

#### Análisis estadístico.

Las variables hemodinámicas se analizaron mediante,

T para grupos independientes y/o *U de Mann Whitney*, para conocer el efecto entre los dos grupos, en cada una de las tres fases de estudio  $p < 0.05$ . Para conocer el comportamiento de estas mismas variables dentro de los grupos se realizó con ANOVA de medidas repetidas y/ o Análisis de *Friedman*  $p < 0.05$ . Para determinar si existieron diferencias en cada grupo, se analizaron dos fases que son la Fase Inicial (F1), con la Fase 3 (F3), que es en momento de externación del paciente; para esto se aplicó como índice estadístico *T Pareada* y/ o rangos señalados de *Wilcoxon*  $p < 0.05$ .

Para la variable Dolor. Se incluyeron los siguientes índices estadísticos: Tabla de contingencia de  $2 \times 2$  (*Chi-Cuadrada X<sup>2</sup>*). Para medida ordinal (dolor leve, moderada o severa) prueba exacta de *Fisher* con  $p < 0.05$  como valor significativo. Para analizar la suma de los puntos de EVA de cada grupo y analizar los promedios, se utilizó T para grupos independientes y/o *U de Mann Whitney*  $p < 0.05$ . Para las variables de seguridad náusea y vómito, que son variables categóricas dicotómicas, se aplicó análisis de proporciones; prueba exacta de *Fisher*  $p < 0.05$ . Todos estos datos fueron realizados con el *software statistics SPSS*.

#### Resultados.

Se estudiaron un total de 40 pacientes (N=40) divididos en 20 pacientes por grupo, con asignación aleatoria que cumplieron los criterios de inclusión. Todos los pacientes fueron catalogados como ASA I. Las variables antropométricas (edad, peso y talla), no refieren diferencias estadísticas entre los grupos de estudio. La edad promedio del grupo de estudio fue de  $9.60 \pm 3.01$ , y para el grupo control  $11 \pm 2.38$  ( $p = 0.081$ ), T para grupos independientes. En cuanto al género se reporta en el grupo de estudio diez pacientes masculinos (50 %) y 10 pacientes femeninos (50 %). Para el grupo control once pacientes del sexo masculino (55 %) y nueve pacientes del sexo femenino (45 %). La evaluación de las variables paramétricas entre los grupos en donde se contempla el análisis hemodinámico (Tabla No.1). Se aplicó T para poblaciones independientes, en las tres fases de estudio. Se observó diferencias significativas  $p < 0.05$ , en la fase dos de la presión arterial sistólica, con un registro de menores valores para el grupo control. También se observaron diferencias significativas en los valores de



la saturación periférica de oxígeno en la fase tres para el grupo de estudio. En el análisis de *T pareada*, que corresponde a la fase final y en el momento del alta del paciente, reporta diferencias significativas en las variables de la frecuencia cardiaca del (grupo control), así como en la Saturación Periférica de Oxígeno del grupo de estudio ( $p < 0.05$ )

**Tabla No. 1: Variables hemodinámicas (Promedio y desviación estándar). \*  $p < 0.05$ , T para grupos Independientes**

Variable	Fase 1		Fase 2		Fase 3		Valor P
	Estudio	Control	Estudio	Control	Estudio	Control	
Frecuencia Cardiaca	88 ± 19.8	82.8 ± 12	96.4 ± 19.10	89.1 ± 7.7	90.3 ± 9.9	94.7 ± 12	1: 0.328 2: 0.170 3: 0.213
Presión Arterial Sistólica	110.20 ± 10.39	112.05 ± 11.8	109.85 ± 8.59	106.20 ± 5.93	108.70 ± 5.44	109.50 ± 7.83	1: 0.603 2: 0.484 3: 0.710
Presión Arterial Diastólica	67.80 ± 13.05	62.15 ± 7.56	67.25 ± 10.06	56.10 ± 5.32	72.10 ± 9.95	67.45 ± 12.41	1: 0.102 2: 0.001* 3: 0.199
Saturación de Oxígeno	97.15 ± 1.18	96.85 ± 1.59	98.95 ± 0.68	98.90 ± 0.30	95.55 ± 2.06	96.95 ± 1.93	1: 0.504 2: 0.778 3: 0.033*

En el grupo control analizado también por *T pareada*, se observa diferencias significativas en la tensión arterial diastólica. Se aplicó además ANOVA de medidas repetidas y los resultados muestran que la frecuencia cardiaca en el grupo de estudio con el análisis de *Bonferroni*, no existen diferencias ( $p > 0.05$ ). La tensión arterial sistólica presenta diferencias significativas en la evaluación por parejas en la fase dos con la tres. La tensión arterial diastólica exhibe que en la fase de inicio y en el final, existen diferencias significativas, uno y el grupo tres. La saturación periférica de oxígeno también describe diferencias estadísticamente significativas en análisis de *Bonferroni* en los grupos uno con dos y tres y dos con tres.

El grupo control, reporta los siguientes resultados: Frecuencia cardiaca: Existen diferencias significativas

en las parejas uno con dos y con la tres. Tensión arterial sistólica: existen diferencias significativas entre las parejas uno con y dos con tres. Tensión arterial diastólica: existen diferencias significativas entre parejas uno con dos y dos con tres. En la saturación periférica de oxígeno no cubrieron el supuesto de normalidad por lo que se aplicó análisis de *Friedman*, en donde se señala que existen diferencias significativas ( $P = 0.001$ ), en el comportamiento dentro de los grupos.

Los resultados de las variables de eficacia y seguridad se exhiben en la (Tabla No.2), ahí se aprecia el dolor identificado con variables dicotómicas ausente o presente-, se aplicó el análisis estadístico *Chi- Cuadrada* ( $X^2$ ) se observa diferencias significativas  $P = 0.035$ , y refiere que la dexametasona tiene un grado de asociación con el puntaje de dolor. El otro análisis de dolor se realizó mediante prueba exacta de *Fisher*; ahí se exhiben las variables ordinales leve, moderado o severo. Se aprecia en la medición del corte del postoperatorio, no existen diferencias estadísticamente significativas entre los dos grupos ( $p = 0.108$ ), existe predominio del dolor leve en el grupo de estudio y en el grupo control presencia de dolor moderado y severo (Tabla No.3). A las tres horas del postoperatorio se identifica que el grupo control presenta dos pacientes con dolor moderado, existen diferencias estadísticamente significativas ( $p = 0.001$ ) (Tabla No.4), la puntuación del dolor es menor en el grupo de estudio. En la variable de náuseas no existe presencia de diferencias estadísticamente significativas ( $p = 0.075$ ). En los registros de vómito analizados mediante prueba exacta de *Fisher*, no existen diferencias estadísticamente significativas ( $p = 0.231$ ). En el grupo control presentaron náuseas o vómito, que fue en los pacientes que se aplicó la dosis de rescate analgésico. Durante todo el estudio, no se presentaron efectos adversos que prolongaran la estancia hospitalaria (régimen ambulatorio).



**Tabla No.2. Cuadro de contingencia –Dolor-, variables dicotómicas. P=0 .035 (p < 0.05)**

Dolor	Dexametasona	S/dexametasona	Total
Ausente	20	16	36
Presente	0	4	4
Total	20	20	40

**Tabla No. 3. Cuadro de Contingencia (X<sup>2</sup>). Dolor postoperatorio (Variables ordinales). Prueba Exacta de Fisher P= 0 .108 (p > 0.05).**

Dolor	Dexametasona	Control	Total
Leve	20	16	36
Moderado	0	2	2
Severo	0	2	2
Total	20	20	40

**Tabla No. 4. Cuadro de Contingencia. Dolor a las tres horas. Prueba exacta de Fisher. p= 0 .001 (P < 0.05).**

Dolor	Dexametasona	Control	Total
Leve	20	16	36
Moderado	0	2	2
Severo	0	2	2
Total	20	20	40

### Discusión.

La administración de dexametasona para analgesia ya sea como agente único o en terapia multimodal, ha generado información controversial en cuanto a sus resultados; sin embargo, reportan una disminución del dolor (5). En un ensayo clínico controlado se evalúa la administración de dexametasona como agente único y en una sola dosis (0.500 mg/kg). Refieren que en el grupo de estudio las variables; dolor, náusea y vómito, se presentaron en un menor porcentaje; estos registros no alcanzan la significación estadística; dolor (p= 0.9), náusea (p= 0.95); vómito (p= 0.5) (6). Se consigna en un metaanálisis, el impacto de la dexametasona en

la analgesia postoperatoria y efectos secundarios. Se informa que en 19 estudios analizados en donde estaban incluidos 2040 pacientes; el puntaje de la Escala Visual Análoga del dolor era mucho más baja, para el grupo de pacientes a los cuales se les administro dexametasona a las dos horas del postoperatorio con significación estadística (p= 0.005) (6).

En nuestro estudio identificamos que con la valoración de la escala análoga visual de *Faces de Wong- Baker* (variables categóricas), hubo diferencias significativas (p= 0.035), el puntaje de esta escala fue menor para el grupo de estudio (dexametasona), por lo cual concuerda con lo reportado en el metaanálisis de 19 estudios con 2040 pacientes postoperados y con el otro bloque de pacientes de 3781 pacientes (7). Estos comentarios también son compartidos por *Bangalore y colaboradores* (8), quienes describen en un ensayo clínico aleatorizado, con una población de 100 pacientes, que la administración de dexametasona a dosis de 500 mg por kilogramo de peso, administrado a tres grupos en diferentes etapas del perioperatorio, mostro diferencias significativas en el puntaje del dolor, contra el grupo control en cuatro cortes en el estudio (30 minutos; seis horas; 12 horas y 24 horas; con p= 0.015; p= 0.001; p= 0.001; p=0.001, respectivamente).

En un estudio de tesis de posgrado (9), en una población infantil sometidos a amigdalectomía (N=22), se compara la infiltración de ropivacaína más ketorolaco i.v versus el grupo control que se aplica solución salina isotónica, más ketorolaco i.v; la infiltración se practicó en el pilar amigdalino, polo superior e inferior.

Los resultados de la variable del dolor no existen diferencias significativas en ambos grupos p= 0.381. Nuestra población de estudio (N= 40), utilizamos el mismo anestésico local; la infiltración de ropivacaína que fue en ambos grupos, y se le anexó lidocaína con epinefrina. Nosotros identificamos en la variable de dolor, diferencias estadísticamente significativas p= 0.035. En las variables ordinales a las tres horas del postoperatorio, se aprecia diferencias estadísticamente significativas, con puntaje menor para el grupo de estudio (dexametasona): p= 0.001. En los resultados de la suma de puntos y obteniendo promedio de cada grupo; ubicamos diferencias estadísticamente significativas, en el registro del postoperatorio y a las tres horas del



mismo  $p= 0.038 - p= 0,001$ , respectivamente. Se logró obtener mejor resultado para el grupo que además de la infiltración mencionada y el AINEs se incluyó a la dexametasona.

A la dexametasona se le atribuyen, propiedades antieméticas por su acción en la inhibición la recapturación de serotonina e inclusive se le ha comparado con otros fármacos como el ondansetron y el droperidol, que es un neuroléptico alfa2 agonista con propiedades antieméticas. En uno estudio de investigación (10), se analizó el efecto de la dexametasona como terapia antiemética; se administró una dosis de 500 mg/kilogramo de peso, contra el grupo control que utilizó como placebo solución salina isotónica al 0.9 %. Los resultados recabados muestran una disminución de la presencia de vómitos tempranos y tardíos, con diferencias estadísticamente significativas para náuseas ( $p= 0.01$ ); y para vómito ( $p=0.001$ ) con menor frecuencia de aparición para el grupo de estudio. Los reportes de nuestro estudio concuerdan, la morbilidad disminuyó principalmente en el grupo de estudio con dosis menores de dexametasona (200 mg/kg), que lo publicado en otros trabajos de investigación (11-15). Las náuseas no aparecieron en el grupo de estudio; en el grupo control se presentó en cuatro pacientes; sin diferencias estadísticamente significativas ( $p=0.072$ ).

### Conclusiones:

En este ensayo clínico controlado, aleatorizado, doble ciego, encontramos que la eficacia analgésica postoperatoria fue significativamente mayor en el grupo de intervención con la dexametasona que en el grupo control. Los efectos adversos de náusea y vómito no se presentaron en el grupo de estudio; en el grupo control sí estuvieron presentes, sin embargo, no alcanzaron significancia estadística.

En la comparación de las variables hemodinámicas entre el grupo de estudio y el control, no hubo diferencias significativas, en la tensión arterial. Si existieron diferencias significativas en la frecuencia cardiaca y en la saturación periférica de oxígeno, pero estos valores no necesariamente refieren relevancia clínica.

Ante estas evidencias consideramos que se cumplió la hipótesis alterna, que manifiesta que existen diferencias entre los dos grupos de estudio. Se puede afirmar que

existe evidencia de una asociación estadísticamente significativa, entre la administración de dexametasona y la disminución del puntaje del dolor.

### Referencias

1. Fengling J, Chung F. Analgesia multimodal para el control del dolor postoperatorio. Recuperado el 28 de julio 2016. Disponible en: <https://www.uam.es/departamentos/medicina/anesnet/forconred/bibliografia/dolor/actualizaciones/act-3/3.2.htm>. [https://doi.org/10.1016/S0952-8180\(01\)00320-8](https://doi.org/10.1016/S0952-8180(01)00320-8).
2. Aréchiga-Ornelas G, Mille Loera JE, Ramírez-Guerrero A. Abordaje multimodal para el manejo del dolor agudo. *Revista Mexicana de Anestesiología* 2010; 33 (1): 18-21.
3. Hote K, Kehlet H. Perioperative single dose glucocorticoid administration-pathophysiological effects in clinical implications. *J Am Coll Surgery* 2002; 195: 674- 711. doi: 10.1016/S1072-7515(02)01491-6.
4. Félix-Trujillo MM, Ramírez JE, Pérez-Fuentes S. Efecto de la administración de dexametasona intravenosa en pacientes pediátricos postoperados de amigdalectomía con o sin adenoidectomía. *AN ORL MEX* 2005; 50 (3): 61-64.
5. Ordaz- Díaz A, Castellanos –Olivares A, Ramírez-Celis JC. Utilidad de la dexametasona en el control del dolor posoperatorio en pacientes sometidos a cirugía abdominal. *Rev. Mex. Anest* 2016; 39 (3): 189- 192.
6. Usman U, Akbar R, Ahmed A. To compare de mean pain score after givind dexamethasone versus placebo following tonsillectomy in children whit recurrent acute tonsillitis. *PJHMS* 2018; 12 (4): 1327-29. Sin doi.
7. Yaqoub Yousef R, Kalhaf Faleh S. The effect of dexamethasone on post tonsillectomy morbidities in children. *Bas J Surg* 2011; 17: 82-86. <http://doi.org/10.33762/bsurg.2011.55383>.
8. Waldron NH, Jones CA, Gan TJ, et al. Impact





- perioperative dexamethasone on postoperative analgesia and side-effects; systematic review and meta-analysis. *British Journal of Anesthesia* 2013; 110 (2): 191- 203. [http:// doi.org/10.1093/bja/aes431](http://doi.org/10.1093/bja/aes431).
9. Bangalore Thimmasettaiah N, Gowda Chandrappa N. A prospective study the effects of pre, intra and post-operative steroid (dexamethasone sodium phosphate) on post tonsillectomy morbidity. *Journal of Pharmacotherapeutics* 2012; 3 (3): 254-258. [http:// doi.org/10.4103/0976-500x.99428](http://doi.org/10.4103/0976-500x.99428).
  10. Monjarras-Escobedo IMAI. Analgesia en amigdalectomías: infiltración preincisional de ropivacaína mas ketorolaco intravenoso VS infiltración preincisional de solución salina más ketorolaco intravenoso. Rescatado diciembre 2020. Disponible en: <http://eprints.uanl.mx/19351/1/dra.%20ivania%20monjarras%20escobedo%20%20%20analgesia%20en%20amigdalectomias%20infiltracion%20preinscisional%20de%20ropicavaina%20mas%20ketorolaco%20int%20vs%20infiltracion%20preincisional%20.pdf>.
  11. Flubacher P, Fournier N, Cherpillod J. A randomized controlled trial of placebo, droperidol or ondansetron to prevent nausea and vomiting after tonsillectomy in children receiving dexamethasone. *Anaesthesia* 2017; 72: 859- 863. [http:// doi.org/10.1111/ane.13907](http://doi.org/10.1111/ane.13907).
  12. Elhakim M, Naglaa M, Ali NM. Dexamethasone reduces postoperative monitoring and pain after pediatric tonsillectomy. *Can J Anesth* 2003; 50 (4): 392- 397. [http:// doi.org/10.1007/BF0302021038](http://doi.org/10.1007/BF0302021038).
  13. Khan MI, Jan Mahsud MA, Khan MH. Post tonsillectomy nausea and vomiting: role of single intravenous dose of dexamethasone. *Gomal J Med Sci* 2013; 11: 24- 27.
  14. Waduf R, Khan K, Ajmal L. Effect of single dose of dexamethasone in children undergoing tonsillectomy/adeno- tonsillectomy. *Ophthalmology* 2016; 14 (4): 166-169.
  15. Rafiq F, Akhlaq M, Ahmad W, Ali MM, Rehman A. Single intravenous dose of dexamethasone for the prevention of tonsillectomy, nausea and vomiting: does it work? *Med Forum* 2020; 31(1): 63-66.



## Manejo Anestésico para la Crioablación Hepática Percutánea Guiada por Imágenes

### Anesthetic Management for Image-Guided Percutaneous Hepatic Cryoablation

<sup>1</sup>Baruvi Gaytán-Fernández. <sup>1</sup>Médico Anestesiólogo cardiovascular adscrito al Hospital General de Zona No. 50, IMSS. San Luis Potosí, SLP. México.

**Anestesia en México 2023; 35(1):**

Fecha de recepción: octubre 2022  
Fecha de revisión: noviembre 2022  
Fecha de publicación: enero 2023

dr.baruvi@yahoo.com

#### Resumen

La Crioablación Hepática Percutánea fuera de quirófano es un procedimiento que se está popularizando en nuestro país. Se realiza a través de criosondas colocadas en el hígado con ayuda de ultrasonografía y tomografía que congelan la lesión tumoral y generan citorreducción. Presentamos las consideraciones que nuestro grupo realiza para brindar la colaboración anestésica, tomando en cuenta que es un procedimiento fuera de quirófano, con una duración de varias horas, en paciente senil, con disfunción hepática, en posición de inserción al tomógrafo y expuesto a condiciones que pueden propiciar hipotermia. Se hace énfasis en la descripción de la técnica anestésica sugerida, la monitorización y de las posibles complicaciones perioperatorias, así como

alternativas de profilaxis y tratamiento.

**Palabras clave:** Crioablación hepática percutánea, hipotermia, criochoque, carcinoma hepatocelular, onda *J de Osborn*, coagulopatía.

#### Abstract.

Percutaneous liver cryoablation outside the operating room is a procedure that is becoming popular in our country. It is performed through cryoprobe placed in the liver with the help of ultrasonography and tomography that freezes the tumor lesion and generates cytoreduction. We present the considerations that our group makes to provide anesthetic collaboration taking into account that it is a procedure outside the operating room, with a duration of several hours, in senile patients,



with liver dysfunction, in a position of insertion to the gantry and exposed to conditions that can lead to hypothermia. Emphasis is placed on the description of the suggested anesthetic technique, monitoring and possible perioperative complications as well as prophylaxis and treatment alternatives.

**Keywords:** Percutaneous liver cryoablation, hypothermia, cryoshock, hepatocellular carcinoma, *Osborn J wave*, ventricular, coagulopathy.

### Introducción.

La Crioblación Hepática Percutánea (CAHP) es un procedimiento que se desarrolló hace casi treinta años, pero se ha popularizado en la última década como tratamiento eficaz de las lesiones tumorales del Hígado, tanto *in situ* como metastásicas. En la república mexicana es un procedimiento relativamente nuevo y hasta desconocido en varios sectores del gremio anestesiológico, puesto que aún son muy pocos los radiólogos intervencionistas que existen en nuestro país y no todos tienen el entrenamiento adecuado y la experiencia para realizar dicho procedimiento.

Sin embargo, cada vez es más factible que un anestesiólogo sea llamado para asistir en estos procedimientos. En nuestro grupo médico hemos podido realizar más de 50 casos en un periodo de cuatro años, y evidenciando la muy escasa bibliografía mundial en el tema, el objetivo de este artículo es mostrar las estrategias en el manejo anestesiológico que hemos implementado, con la intención de señalar los puntos *sui generis* y los retos particulares que este procedimiento, las características de los pacientes y la enfermedad en sí, le presentan al anestesiólogo.

### Historia de la Crioblación hepática.

En 1963, el *Dr. Irving Cooper* (†) anunció un nuevo método de destrucción de tejido maligno a través de la aplicación de las primeras criosondas que él mismo diseñó (1); sin embargo, no se podía monitorear el área ablativa, hasta que fue guiado por métodos de imagen, inicialmente el ultrasonido fue lo más utilizado, lo que hizo posible su uso percutáneo en tumores hepáticos (2). Su práctica se haría popular a finales del siglo XX con el desarrollo de nuevas criosondas, más pequeñas y

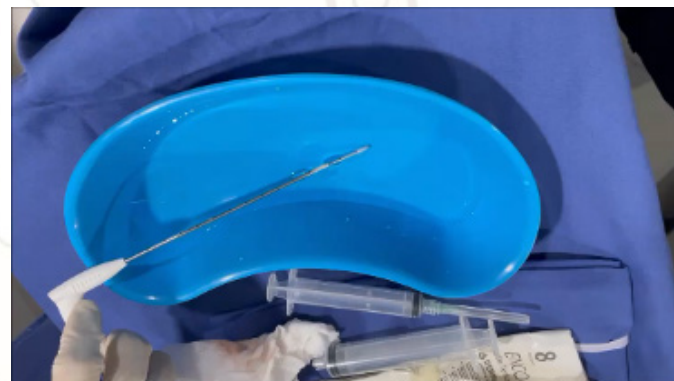
menos traumáticas, que serían activadas por *gas Argón*, reduciendo así los tiempos del procedimiento.

### Terminología.

**Crioblación.** Método de destrucción de tejidos mediante la aplicación de temperaturas de congelación, alternando congelación y descongelación o calentamiento leve. Los términos “crioterapia” o “criocirugía” son anticuados e imprecisos al referirse a este procedimiento y deben evitarse (3).

**Criosonda.** Es un aplicador en forma de aguja, que tiene la función de disipar la temperatura de manera súbita a partir de la circulación interna de un agente, generalmente un gas, que no está en contacto con los tejidos, sólo su efecto final, la congelación (3). Se presenta en diferentes medidas y calibres (Ver Figura 1).

Figura 1: Criosonda



### Mecanismo de acción de la Crioblación.

La congelación y descongelación rápida de los tejidos produce efectos citotóxicos al alterar las membranas celulares e inducir la muerte celular (4). La *criosonda* es activada por *gas Argón* a través del principio de *Joules-Thomson* que describe que el paso del gas de un espacio a otro a través de poros con el resultante cambio de presión genera la disminución súbita de la temperatura (5). Ahora sabemos que la congelación y descongelación rápida de la célula produce la formación de cristales intracelulares que destruyen los organelos, y de cristales



extracelulares que deshidratan a la célula y al recalentarla se edematiza, lo cual genera su destrucción (6).

### Protocolos anestésicos empleados en el pasado.

Uno de los primeros protocolos anestésicos en CAHP fue el publicado por el *Dr. Keith E. Littlewood* en 1998. Sus recomendaciones incluían la sedación ansiolítica del paciente, previo al pase a la sala de anestesia; la técnica principal se basaba en Anestesia General Balanceada (AGB), incluía un Bloqueo Peridural (BP) con colocación de catéter para el control del dolor postanestesia, y para su vigilancia él recomendó la monitorización no invasiva e invasiva, incluyendo canulación arterial, catéter para medición de presión venosa central y catéter de medición de presiones pulmonares (*Swan-Ganz*), un segundo catéter yugular para infusiones de alto flujo (en caso de hemorragia severa) y la administración de una infusión de dopamina desde el inicio para asegurar inotropismo adecuado. Este protocolo evoca mucho a los abordajes para cardioanestesia de principios de siglo XXI, concordante con el entrenamiento de Anestesiólogo Cardiotorácico con el que cuenta el *Dr. Littlewood* (7).

Sin embargo, cinco años después *Koji Matsui* con su grupo japones sorprendió al publicar que lo único necesario para estos procedimientos era Anestesia Local (AL) y quizá un poco de sedación en los casos más invasivos (8). Estos protocolos tan distantes y contrastantes entre sí, en lugar de otorgar una solución, se volvieron una discusión para los diferentes grupos internacionales sin poder llegar a consensos estandarizados aceptados a nivel mundial.

### Protocolos anestésicos actuales.

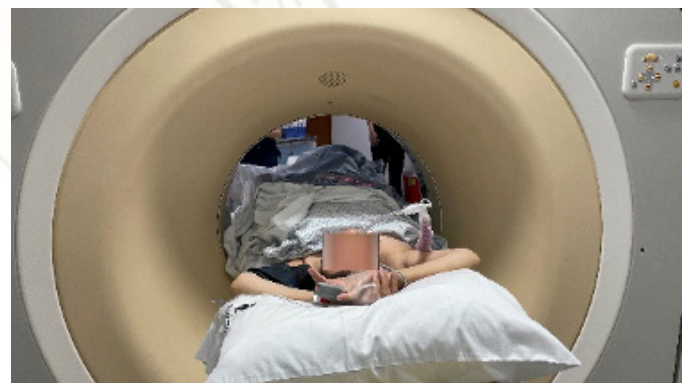
En el 2017 el grupo del *Dr. Glazer del Brigham and Women's Hospital* en Boston, Massachusetts, presentó una casuística de 236 CAHP en las que el 75 % de los casos fueron asistidos con AGB y el restante con sedación consciente nivel IV (9). En nuestro grupo también optamos por AGB en la mayoría de los casos y reservamos la sedación únicamente a los casos con una sola lesión a tratar y cuando esta se encuentra muy superficial, lo cual sugiere un procedimiento con una duración menor a una hora. En este documento nos enfocaremos a la asistencia con AGB en pacientes que poseen más de una lesión y con una duración probable del procedimiento mayor a tres horas.

### Consideraciones anestésicas.

Los factores que tomamos en cuenta para considerar la asistencia con AGB en este tipo de pacientes son:

Duración del procedimiento. Posterior a la colocación de las criosondas, los ciclos de congelamiento varían de 10 a 15 minutos, con otro periodo similar para su descongelamiento, cada lesión en promedio necesita entre tres y cuatro ciclos. Si el paciente tiene tres o más lesiones el procedimiento puede fácilmente rebasar las tres horas.

Figura 2: Posición adecuada del paciente.



**Posición del paciente.** Es indispensable estar corroborando por imagen tomográfica la localización de las criosondas así como el efecto de los ciclos en las lesiones, lo que significa que el paciente en todo momento debe tener la posición adecuada para ser introducido a través del tomógrafo, y esto incluye que sus manos estén por arriba de su cabeza (Ver figura 2).

Paciente de edad avanzada. En la mayoría de los casos, el hepatocarcinoma es resultado de daño prolongado y cicatrización hepática por lo que es frecuente que se presente a partir de la sexta década de la vida. Esto significa un paciente con frecuentes comorbilidades adicionales, incluso con patología cardiovascular.

**Disminución funcional hepática.** Por la misma razón expuesta en el punto anterior, la mayoría de estos pacientes pueden presentar algún grado de disfunción hepática concordante con la clasificación de *Child Pugh*



en los estadios A o B. El tipo C no es candidato para CAHP.

**Apnea.** Es posible que al momento de posicionar la criosonda, el radiólogo intervencionista precise que el paciente esté en apnea momentánea para facilitar su colocación. Un paciente de las características que hemos descrito difícilmente logra voluntariamente realizar apneas superiores a los diez segundos.

**Hipotermia.** Debido a que la sala de tomografía presenta temperaturas inferiores a los 20°C, y a que al paciente se le administrarán temperaturas intracorpóreas de congelamiento, existe un riesgo constante de sufrir hipotermia.

Como podemos observar, los factores que se involucran en la toma de decisiones sobre el proceso anestesiológico son vastos y complejos.

### Manejo con Anestesia General Balanceada.

Existen varios aspectos en los que estos procedimientos anestésicos se diferencian de la AGB tradicional:

Procedimiento fuera de quirófano. Por la obligatoriedad de colocar las criosondas con visualización tomográfica, estos procedimientos se hacen en el departamento de Radiología, con todo lo que esto representa: (Cuadro 1).

Cuadro 1: Observaciones y limitaciones para el procedimiento de CAH en nuestro medio.

1. No hay Central de distribución (CENDIS) por lo que no tenemos a disposición todos los recursos, farmacológicos, que pudieran requerirse en cualquier eventualidad. Por tal motivo, se deberá realizar antes del procedimiento una minuciosa corroboración de los posibles medicamentos a utilizar con un listado en mano.

2. El personal asistencial con el que contamos es limitado y generalmente en número menor al que existe en quirófano.

3. En muchos hospitales los recursos tecnológicos como la estación de anestesia y los monitores en la sala de tomografía son escasos.

4. El paciente recibirá los procedimientos de intervencionismo y anestesia sobre la mesa del tomógrafo por lo que no disponemos de una mesa quirúrgica con posiciones y espacio necesario que faciliten las maniobras propias del anestesiólogo (intubación traqueal, accesos vasculares, ventilación por mascarilla facial, etc.) y por ende, todos los elementos tecnológicos como la estación de anestesia, los monitores y las bombas de infusión, tendrán una disposición diferente a la que estamos habituados.

Control de la temperatura. Como hemos mencionado, la temperatura fría de la sala de tomógrafo, así como el procedimiento de CAHP en sí, tenderán a disminuir la temperatura corporal del paciente por lo que se debe prevenir la infraestructura necesaria para evitarlo. Existe un variado grupo de dispositivos que irradian calor al paciente, principalmente colchones térmicos a base de agua y mantas de calentamiento por aire forzado convectivo/conductivo (preferidas en nuestro grupo por tener menos elementos que generen agregados y artefactos a la imagen tomográfica). Por supuesto, los sistemas de calentamiento de líquidos endovenosos y derivados sanguíneos son indispensables.

Monitorización. A diferencia de los primeros protocolos, en nuestro grupo preferimos la monitorización no invasiva teniendo especial atención en los siguientes aspectos:

1. Temperatura. Por lo mencionado en el apartado anterior, la meta es que el paciente no presente hipotermia, y para tal objetivo se deberá monitorizar de manera constante y rigurosa su temperatura corporal desde el momento en que ingresa a sala de tomografía hasta que la abandona. El objetivo principal, recalco, es que su temperatura nunca descienda, si esta meta no se logra entonces tendremos que enfrentarnos a complicaciones como arritmias, deficiente intercambio de oxígeno, alteración en el metabolismo farmacológico, acidosis, y entidades fisiopatológicas mucho más graves como el Criochoque, concepto de reciente descripción en el que ahondaremos más adelante (10).

2. Electrocardiografía. En estos procedimientos tiene una importancia adicional una buena monitorización electrocardiográfica puesto que la conducción eléctrica cardíaca será uno de los procesos fisiológicos más afectados en caso de hipotermia, con alteraciones que pueden ir desde simples modificaciones eléctricas como la *Onda J de Osborn* hasta complicaciones catastróficas como la fibrilación ventricular (11).



3. Gases de la ventilación. Debido a que el paciente ya intubado tendrá que ingresar en múltiples ocasiones al tomógrafo, necesitará un circuito ventilatorio coaxial tipo "F" (el tubo de inhalación va dentro del tubo corrugado de exhalación) de gran dimensión (1.64 metros de longitud o mayores) de manera que se reduzca el riesgo de extubación en la excursión del paciente por el tomógrafo (Fig 3). Es imprescindible monitorear la ventilación puesto que el uso de este tipo de circuitos aumentará el espacio muerto mecánico y deberemos estar vigilantes de hacer las correcciones necesarias (12). Las mediciones más importantes a monitorizar serán la capnografía y el volumen tidal de los anestésicos halogenados.

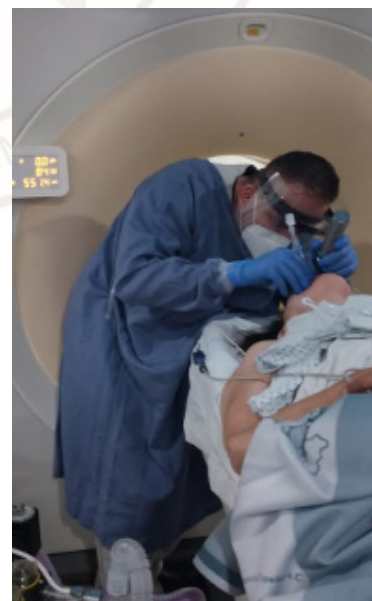Figura 3: Circuito coaxial tipo F.



preferibles los medicamentos que utilizan la vía de las esterasas plasmáticas o que tienen vías alternas y/o secundarias para su metabolización, o bien que pueden ser eliminados sin necesidad de ser metabolizados (13). Algunos de los fármacos que poseen estas características son Propofol, Remifentanilo, Cisatracurio y los Anestésicos halogenados.

Intubación endotraqueal. El proceso de invasión a la vía aérea representa un reto mayor que en el quirófano puesto que el paciente se debe intubar sobre la mesa del tomógrafo una vez que este se ha posicionado sobre la manta térmica y se ha asegurado su correcto funcionamiento; intubar al paciente en una camilla y posteriormente pasarlo a la mesa puede generar la disfunción de la manta térmica al quedar alguna parte corporal ocluyendo el flujo natural del circuito de convección. Este requisito propicio que el anestesiólogo no tenga la comodidad habitual al momento de intubar pues no puede encontrarse frente al paciente, sino que debe hacerlo de lado, con el tomógrafo a sus espaldas (Fig. 4). Una vez intubado, la ventilación deberá realizarse con un circuito ventilatorio coaxial tipo "F" por las razones ya comentadas.

Figura 4: Intubación traqueal frente al tomógrafo.



Farmacoterapia endovenosa. La mayoría de los pacientes con hepatocarcinoma tienen algún grado de alteración funcional hepática por lo que se deberá aislar el metabolismo hepático en la farmacoterapia. Serán



### Complicaciones transanestésicas.

Durante el procedimiento anestésico, aún con toda la profilaxis mencionada anteriormente se pueden presentar varias eventualidades. Cada una de ellas puede representar el fracaso del procedimiento anestésico y exponer al paciente a un serio riesgo de morbimortalidad.

Arritmias por hipotermia. El descenso de la temperatura es el principal riesgo en este procedimiento, puede generar alteraciones al metabolismo en general con énfasis especial en el sistema de conducción cardiaco:

1. Bradicardia. Entre las manifestaciones más importantes en la hipotermia destacan las alteraciones electrocardiográficas por disminución de la conductividad y del automatismo, así como el aumento del período refractario que pueden producir bradiarritmias múltiples, en relación proporcionalmente directa con el descenso progresivo de la temperatura, desde la bradicardia sinusal hasta bloqueos de la conducción auriculo-ventricular en diferentes grados cuando la temperatura es menor a 35° C (14).

2. *Onda J de Osborn*. Cuando la temperatura desciende por debajo de 33° C puede aparecer una deflexión positiva en la parte final del complejo QRS, que se manifiesta fundamentalmente en derivaciones precordiales anteriores y laterales denominada como *Onda J de Osborn* (11).

3. Fibrilación ventricular. Cuando la temperatura desciende a menos de 32° C el paciente está en riesgo de presentar alteraciones más graves de la conducción como la fibrilación auricular, fibrilación ventricular y/o asistolia.

### Fractura Hepática.

Al momento de la crioblación, el hígado está literalmente congelado y por lo tanto su consistencia pierde por completo la elasticidad natural. Si en este punto la criosonda sufre algún tirón fuerte o súbito, el hígado corre el riesgo de fracturarse y esta complicación es potencialmente mortal.

### Alteraciones de la coagulación.

Es probable que en el perioperatorio la disfunción hepática de base pueda agudizarse o empeorarse. Es

imprescindible la monitorización pre y postanestésica de todas las variables de la coagulación por métodos de laboratorio, y en su caso la corrección de las mismas.

### Criochoque.

Síndrome causado por hipotermia por debajo de los 33° C, caracterizado por falla orgánica múltiple y coagulopatía. Su fisiopatología está basada en el frío como un agente traumático que causa Coagulación Intravascular Diseminada y lesión orgánica inflamatoria mediada por Citoquinas, Interleucina-6 y Factor de Necrosis Tumoral. El pilar de su tratamiento es el soporte orgánico y vital (10,15).

### Complicaciones postanestésicas.

Existen complicaciones que pueden presentarse en el periodo postanestésico, por esta razón el paciente debe ser vigilado 24 horas en hospitalización posterior a la crioblación. Los más trascendentes son: Falla hepática, falla renal, coagulopatía y hemorragia (15).

Falla hepática. Es posible que exista alteración transitoria de las pruebas de funcionamiento hepático, pero debe ser vigilada para asegurarse que no se trata de una falla hepática aguda.

Coagulopatía y hemorragia. También es posible que puedan presentarse alteraciones en la coagulación e incluso presentar hemorragia, la cual se hace más frecuente a medida que aumenta el tamaño de las lesiones y la zona de ablación. Puede presentarse trombocitopenia transitoria.

Falla renal. La destrucción celular por crioblación puede generar mioglobinuria, lo cual predispone al paciente a sufrir falla renal aguda.

En un grupo menos frecuente de complicaciones podemos encontrar el **derrame pleural**, neumotorax y hemotórax, lesión de la vía biliar, lesión intestinal, choque séptico y trombosis portal.

### Conclusión.

La CAHP es un procedimiento que se está popularizando en nuestro país y aunque aún son pocos, cada vez hay



más radiólogos intervencionistas bien entrenados para realizarlo. La eficacia del procedimiento es comparable a la resección quirúrgica con una sobrevida de 27 a 30 meses, pero sin los riesgos potenciales de la cirugía, además de que su periodo de internamiento y recuperación es significativamente menor. Por lo expuesto, es evidente que este tratamiento representa un gran reto para las habilidades y conocimientos del anesthesiólogo, con la necesidad de una planeación previa del proceso anestesiológico y una supervisión perioperatoria extensa. El conocimiento profundo y detallado de las particularidades del procedimiento pueden abonar a la preparación de los materiales, procesos y recursos humanos necesarios para obtener los resultados óptimos esperados.

## Referencias

1. Cooper IS. A New method of destruction or extirpation of benign or malignant tissues. *N Engl J Med* 1963; 268:743-749. DOI: 10.1056/NEJM196304042681401.
2. Fortner JG, et al. A historic perspective of liver surgery for tumors at the end of the millennium. *J Am Coll Surg*. 2001;193(2):210-22. doi: 10.1016/s1072-7515(01)00910-3. PMID: 11491452.
3. Ahmed M, et al. Image-guided tumor ablation: standardization of terminology and reporting criteria—a 10-year update. *J Vasc Interv Radiol*. 2014;25(11):1691-705.e4. doi: 10.1016/j.jvir.2014.08.027. Epub 2014 Oct 23. PMID: 25442132; PMCID: PMC7660986.
4. Rubinsky B, et al. The process of freezing and the mechanism of damage during hepatic cryosurgery. *Cryobiology* 1990; 27:85–97.
5. De Waele A. Basics of Joule–Thomson Liquefaction and JT Cooling. *J Low Temp Phys* 2017;186: 385–403. <https://doi.org/10.1007/s10909-016-1733-3>.
6. Gage AA, et al. Experimental cryosurgery investigations in vivo. *Cryobiology*. 2009;59(3):229-43. doi: 10.1016/j.cryobiol.2009.10.001. Epub 2009 Oct 13. PMID: 19833119; PMCID: PMC2821701.
7. Littlewood K. Anesthetic considerations for hepatic cryotherapy. *Semin Surg Oncol*. 1998;14(2):116-21. doi: 10.1002/(sici)1098-2388(199803)14:2<116: aid-ssu4>3.0.co;2-8. PMID: 9492882.
8. Matsui K, et al. Percutaneous cryoablation therapy under local anesthesia for unresectable metastatic liver tumors]. *Gan to Kagaku ryoho. Cancer Chemotherapy*. 2003;30(11):1591-1594. PMID: 14619471.
9. Glazer DI, et al. Percutaneous mage-guided cryoablation of hepatic tumors: Single-center experience with intermediate to long-term outcomes. *American Journal of Roentgenology*. 2017;209: 1381-1389. 10.2214/AJR.16.17582.
10. Ní Eochagáin A. Cryoshock following cryoablation for hepatocellular carcinoma. *J Clin Anesth*. 2022;77: 11064. doi: 10.1016/j.jclinane.2021.110641. Epub 2021 Dec 23. PMID: 34954556.
11. GómezRC, y col. Alteraciones electrocardiográficas en la hipotermia, onda J de Osborn. *Med Clin (Barc)*. 2004;123: 800-803.
12. Magaña C, y col. Evaluación del espacio muerto ajustado al volumen corriente en pacientes con ventilación mecánica. *Revista de la Asociación Mexicana de Medicina Crítica y Terapia Intensiva*. 2011; XXV(3): 131-141.
13. Leal-Villalpando RP y col. Evaluación y manejo perioperatorio del paciente con cirrosis hepática. *Rev Mex Anest*. 2008;31(Supl. 1), S132-S138.
14. Sánchez P, et al. Manifestaciones electrocardiográficas en la hipotermia. *Med Intensiva*. 2004;28:90.
15. Viramontes G. Indicaciones y experiencia en Crioblación. *Anales de Radiología México* 2011;3:140-145.





## No Todo es Plexo Braquial en Anestesia y Analgesia de Miembro Superior

### Not Everything is Brachial Plexus in Upper Limb Anesthesia and Analgesia

<sup>1</sup>Oscar Quintana Rodríguez, <sup>2</sup>Amin Uriel Morales-Sánchez. <sup>1,2</sup>Médico adscrito al servicio de Anestesiología del Hospital General Regional Número 1, Morelia, Michoacán.

**Anestesia en México 2023; 35(1):**

Fecha de recepción: noviembre 2022

Fecha de revisión: diciembre 2022

Fecha de publicación: enero 2023

dr.quintana86@gmail.com

#### Resumen

El campo de la anatomía topográfica es complejo para soportar la anestesia regional de alta calidad (1). Todas las técnicas anestésicas requieren conocimientos de anatomía topográfica, y algunas tienen un aprendizaje complejo como es el bloqueo del plexo braquial (2). El plexo braquial es la principal inervación del miembro superior, está formado por las raíces ventrales de cinco nervios espinales, C5 a T1. La anestesia regional del miembro superior puede lograrse con uno de varios abordajes al plexo braquial. Para la anestesia en cirugía de hombro, las raíces espinales de C3 y C4, que forman el nervio supraclavicular, derivado del plexo cervical superficial, proveen inervación cutánea que también debería ser cubierta para que, junto a un bloqueo

interescalénico o de tronco superior convencional, se pueda dar cobertura a las estructuras anatómicas necesarias para llevar a buen puerto el evento quirúrgico (10). El nervio supraclavicular, yace superficial al plexo braquial o al músculo escaleno medio (14). Los nervios intercostobraquial y cutáneo medial del brazo inervan la piel de las porciones medial y posterior del brazo, la axila y la porción superior y lateral del tórax (9,16). En términos generales, se describen dos sitios de acceso para bloqueo de los nervios *intercostobraquial* y cutáneo medial del brazo, proximales y distales. Esta revisión se centra sobre la importancia del conocimiento de los trayectos nerviosos, las estructuras que estos inervan.

**Palabras Clave:** Anestesia regional *ecoguiada*, *nervio intercostobraquial*, abordaje axilar de plexo braquial.



## Abstract

The field of topographic anatomy is complex to withstand high-quality regional anesthesia (1). All anesthetic techniques require knowledge of topographic anatomy, and some have a complex learning curve such as brachial plexus block (2). The brachial plexus is the main innervation of the upper limb, it is formed by the ventral roots of five spinal nerves, C5 to T1. Regional anesthesia of the upper limb can be achieved with one of several approaches to the brachial plexus. For anesthesia in shoulder surgery, the spinal roots of C3 and C4, which form the supraclavicular nerve, derived from the superficial cervical plexus, provide cutaneous innervation that should also be covered so that, together with an interscalene block or conventional upper trunk, the anatomical structures necessary to carry out the surgical event can be covered (10). The supraclavicular nerve lies superficial to the brachial plexus or the middle scalene muscle (14). The intercostobrachial and medial cutaneous nerves of the arm innervate the skin of the medial and posterior portions of the arm, armpit, and upper and lateral portion of the chest (9,16) In general terms, two access sites for intercostobrachial and medial cutaneous nerve block of the arm, proximal and distal, are described. This review focuses on the importance of knowledge of nerve pathways, the structures that they innervate.

**Keywords:** Ultrasound-guided regional anesthesia, intercostobrachial nerve, axillary approach to the brachial plexus.

## Introducción

El campo de la anatomía topográfica es complejo y existe una necesidad, hoy en día, de resumir conceptos anatómicos de relevancia para soportar la anestesia regional de alta calidad. Justo de la manera en que las técnicas quirúrgicas descansan sobre la anatomía, lo hacen las técnicas anestésicas (1).

Una de las técnicas que requieren un gran desarrollo de los conocimientos de anatomía topográfica y que tiene una curva de aprendizaje que puede ser retadora (2), es el bloqueo del plexo braquial (BPB), un método efectivo para proveer anestesia al miembro superior. Existen diversos abordajes para el BPB, su uso será dependiente de la indicación, la cirugía a realizarse, *habitus* corporal

específico del paciente, comorbilidades médicas y variaciones anatómicas. Hoy en día, existen técnicas guiadas por ultrasonido que han mejorado el perfil de seguridad y la eficacia de los procedimientos de anestesia regional periférica (3); además, el advenimiento de la ultrasonografía como guía para las técnicas de anestesia regional han hecho posibles bloqueos interfasciales y nuevas técnicas de anestesia regional que no eran posibles o no contaban con una adecuada tasa de éxito. Existen zonas quirúrgicas en donde la cobertura será un reto para el anestesiólogo que busca usar el BPB como técnica única, esto debido a que la incisión quirúrgica puede extenderse hacia regiones donde ningún abordaje de plexo braquial por sí mismo garantizará dicha cobertura de los dermatomas involucrados. Es por ello por lo que se realiza esta revisión, en donde profundizaremos en información referente a la anatomía del plexo braquial y aquellos nervios periféricos que no forman parte del plexo y hoy en día pueden ser dianas para infiltración con anestésico local para lograr una cobertura anestésica extendida y, con ello, evitar bloqueos fallidos por falta de cobertura en ciertos procedimientos.

## Plexo Braquial

El plexo braquial (PB) es la principal inervación del miembro superior, está formado por las raíces ventrales de cinco nervios espinales, C5 a T1. Existen variantes anatómicas, cuentan con una relevancia clínica indeterminada y se denomina PB prefijado o postfijado cuando incluyen las raíces de C4 o T2 respectivamente (4). El PB, ya en la parte distal de la axila, dará pie al origen de cinco nervios terminales: nervio musculocutáneo (C5-7), nervio cubital (C8-T1), nervio mediano (C5-T1), nervio axilar (C5-6) y nervio radial (C6-T1) (4).

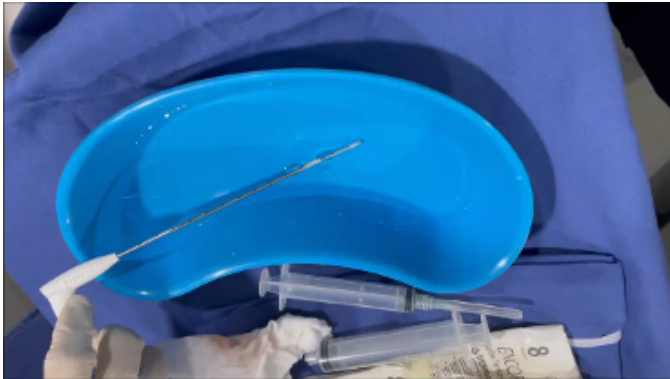
Además de estas consideraciones anatómicas propias del PB, es importante señalar que el miembro superior recibe su inervación de las raíces mencionadas, pero también del plexo cervical (n. supraclavicular) en la piel de la región del hombro, y de raíces espinales torácicas (nervio intercostobraquial y nervio cutáneo medial del brazo) en la cara posterior y medial del brazo (5).

En años recientes, se han realizado estudios cadavéricos para encontrar trayectos extratorácicos para los nervios intercostobraquial y cutáneo medial del brazo (6) (Imagen 1) y se ha refinado el abordaje de nervio



supraclaviculares (7), todo con el fin de proporcionar la mejor cobertura anestésica para procedimientos que, de otra manera, sería imposible realizar con anestesia regional como técnica única.

Imagen 1: Distribución cutánea sensitiva dependiente de nervios externos al plexo braquial. Fuente: Nysora.com



### Bloqueos Satélites al Plexo Braquial

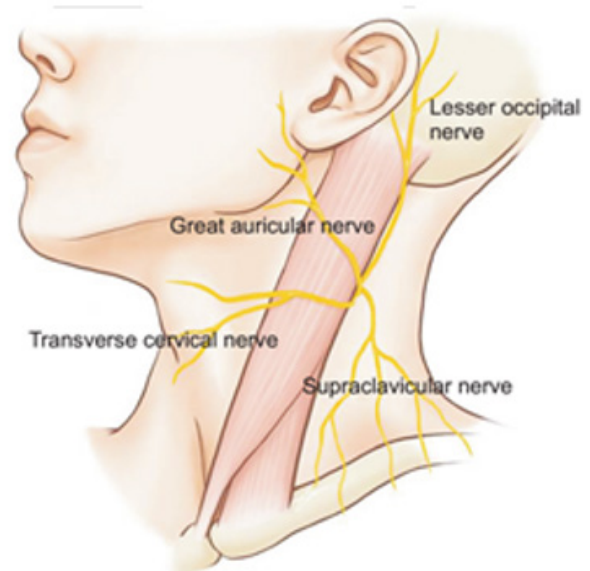
Aunque la anestesia regional de miembro superior puede lograrse con uno de varios abordajes al PB, existen ocasiones en las que es necesario bloquear selectivamente alguna raíz nerviosa adicional que permita extender la cobertura dermatológica de la técnica anestésica. Estas raíces nerviosas, ocasionalmente no forman parte de, o no son bloqueadas de manera consistente con los abordajes sobre el PB (Imagen 1).

Como parte del plan anestésico para una cirugía de hombro o clavícula, por ejemplo, será prudente considerar el bloqueo del plexo cervical superficial (BPCS), o de una manera más selectiva, del nervio supraclavicular, siempre sumado a un bloqueo interescalénico o de tronco superior del PB (8). Así mismo, el bloqueo de los nervios intercostobraquial y cutáneo medial del brazo asociados a un bloqueo de PB, será necesario para una completa cobertura del brazo en los casos de, por ejemplo, una cirugía humeral con abordaje posterior, una superficialización de fistula arteriovenosa y otros abordajes quirúrgicos que involucran zonas posteromediales de brazo (9).

### Bloqueo del Plexo Cervical Superficial o bloqueo selectivo de nervios supraclaviculares

Para la anestesia en cirugía de hombro, las raíces espinales de C3 y C4, que forman el nervio supraclavicular, derivado del plexo cervical superficial (PCS), proveen inervación cutánea que también debería ser cubierta para que, junto a un bloqueo interescalénico o de tronco superior convencional, se pueda dar cobertura a las estructuras anatómicas necesarias para llevar a buen puerto el evento quirúrgico (10) (Imagen 2).

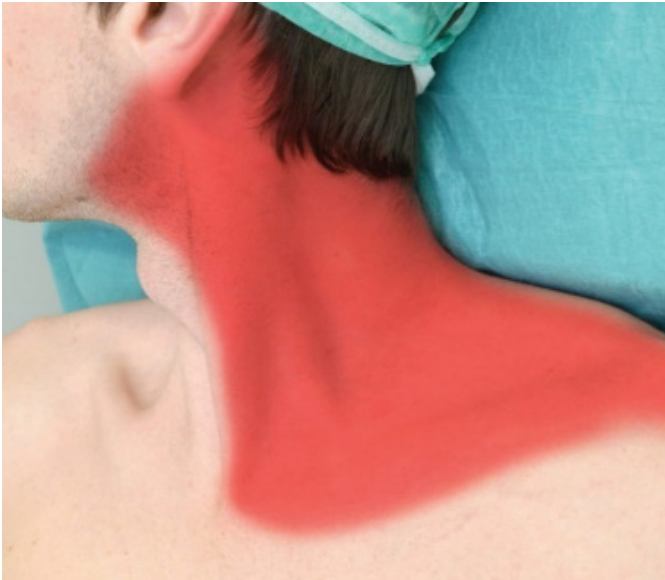Imagen 2: Plexo Cervical superficial. Fuente Nysora.com



El PCS provee la sensibilidad ipsilateral de una región limitada por la punta del lóbulo auricular, el borde lateral de la clavícula, el aspecto medial de la mandíbula y la superficie inferior de la clavícula. El nervio supraclavicular, derivado del previamente mencionado PCS, es un nervio que provee la sensibilidad de la región cutánea sobre la clavícula, la porción anteromedial del hombro y una porción anterior y proximal del tórax. (imagen 3) (11).



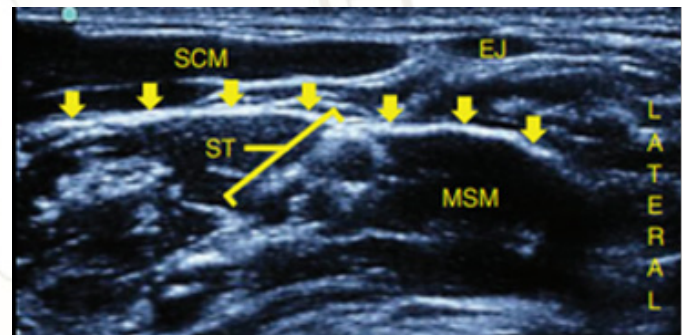
Imagen 3: Distribución del bloqueo del plexo Cervical Superficial. Fuente Nysora.com



Este abordaje resulta de elección debido a que, primero, provee una mejor ergonomía para la realización del procedimiento con una mayor tasa de éxito y, segundo, hace más probable la difusión proximal del anestésico local desde el surco interescalénico para cubrir adecuadamente el nervio supraescapular y supraclavicular en el área superficial al escaleno medio. (Imagen 4) (7, 12).

Imagen 4ABC: La fascia prevertebral se extiende lateral al escaleno anterior, plexo braquial y escaleno medio (flechas amarillas). El nervio supraclavicular yace sobre el escaleno medio, la inyección de lateral a medial permitirá abordar el tronco superior y la región superficial al escaleno medio.

Imagen 4A:



De manera clásica, se describe el BPCS para la cobertura del área cutánea mencionada, sin embargo, en el abordaje para bloquear el mismo, frecuentemente se deposita anestésico local entre el músculo esternocleidomastoideo y el escaleno anterior, lo que va a incrementar la incidencia de bloqueo no intencionado del nervio frénico, (12) esto debido a que el anestésico local podría penetrar la fascia prevertebral por su porosidad y alcanzar así el nervio frénico (13).

El nervio supraclavicular dividido en tres ramos, yacen superficial al PB a nivel interescalénico o al músculo escaleno medio (14), la inyección de anestésico local debe hacerse a ese nivel para lograr una difusión sobre la fascia prevertebral y sobre el escaleno medio, pero no sobre el escaleno anterior; con ello se logra disminuir la incidencia de parálisis hemidiafragmática por bloqueo ipsilateral del nervio frénico que descansa sobre el musculo escaleno anterior (15).

Existe descrita una técnica de bloqueo del tronco superior y del nervio supraclavicular con una punción única, para esta técnica el mejor sitio de punción es a la altura del tronco superior y lateral al esternocleidomastoideo.

Imagen 4B:

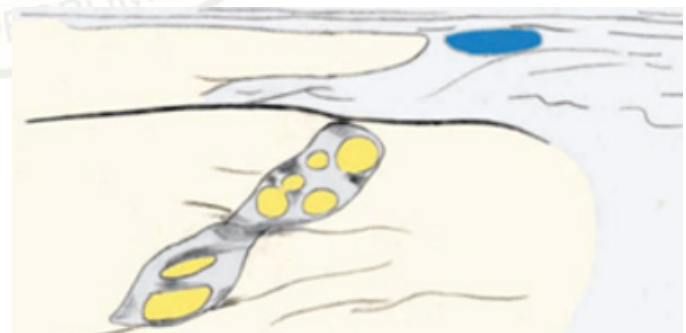
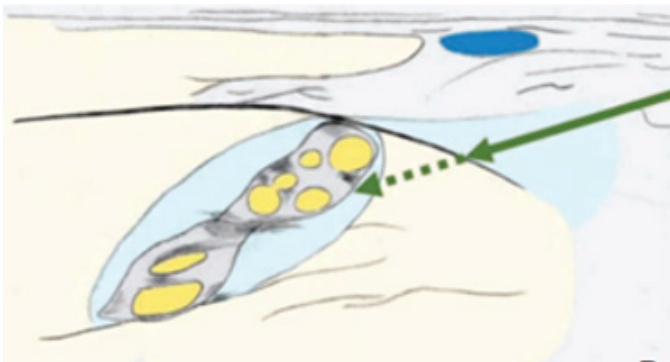




Imagen 4C:



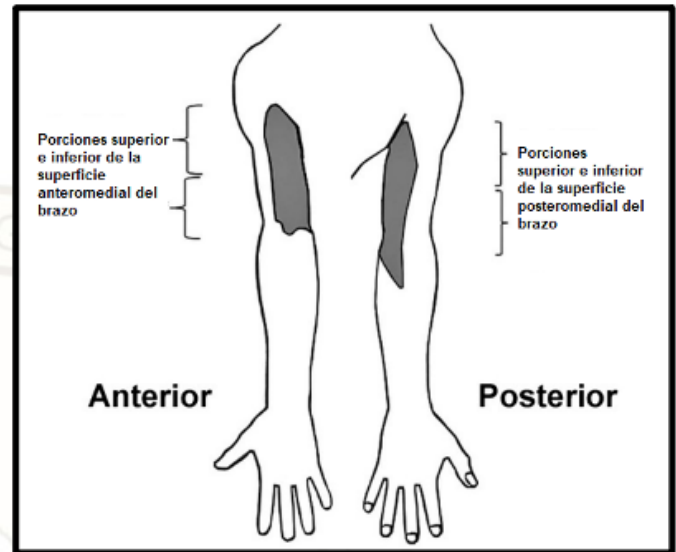
British Journal of Anaesthesia, 2015, 115 (6): 932-46

Este procedimiento de bloqueo del nervio supraclavicular o del PCS proveerá de una extensión de cobertura cutánea indispensable para cirugía de clavícula y frecuentemente necesaria en cirugía de hombro; por lo que conocer la anatomía y usar racionalmente los abordajes disponibles para bloqueo de nervios periféricos, nos permitirán proveer de adecuada cobertura anestésica a las estructuras anatómicas involucradas.

### **Bloqueo de los nervios intercostobraquial y cutáneo medial del brazo.**

El nervio intercostobraquial (NICB) se origina de las ramas cutáneas laterales del segundo nervio intercostal, viaja a través de la fosa axilar y brinda la rama axilar posterior antes de pasar al tejido subcutáneo del aspecto posteromedial del brazo junto al nervio cutáneo medial del brazo (5). Los nervios intercostobraquial y cutáneo medial del brazo inervan la piel de las porciones medial y posterior del brazo, la axila y la porción superior y lateral del tórax (imagen 5) (9,16).

Imagen 5: Distribución de la cobertura cutánea (y sus variaciones) de los nervios intercostobraquial y cutáneo medial del brazo.



Reg Anesth Pain Med 2018;43: 832-837

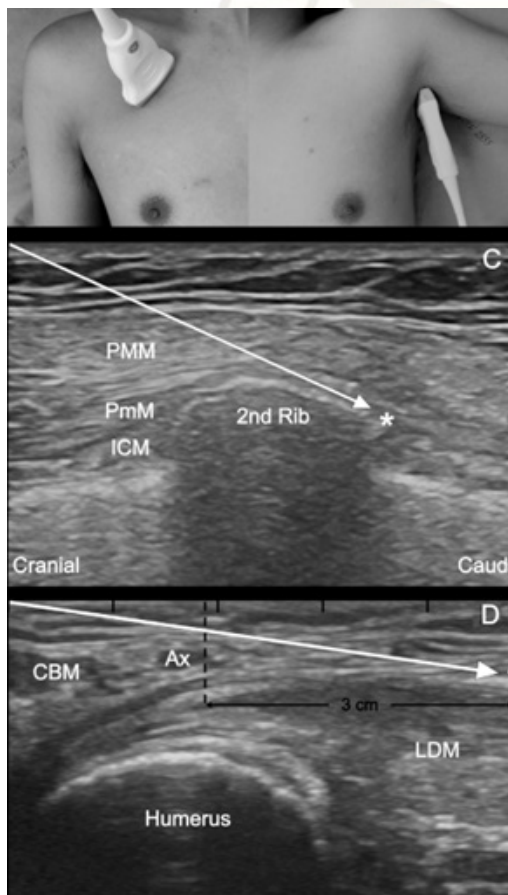
Como ya se ha mencionado, el bloqueo de los nervios intercostobraquial y cutáneo medial del brazo, junto a un BPB con un abordaje congruente con la cirugía, será necesario en ciertos procedimientos quirúrgicos como cirugía de húmero con abordaje posterior, superficialización de fistula arteriovenosa, colocación de puerto artroscópico anterior en cirugía de hombro, etc. (17) Los abordajes descritos para bloquear los nervios intercostobraquial y cutáneo medial del brazo han tenido resultados diversos, con tasas de éxito que van desde el 51 % hasta el 94 % (17-20). Esta variación se piensa que se debe a tres factores: (1) dificultad para identificar los



nervios intercostobraquial y cutáneo medial del brazo en la fosa axilar, (2) variaciones en el origen y ramificación de ambos nervios y (3) dificultad para identificar ambos nervios en la pared torácica (6).

En términos generales, se describen dos sitios de acceso para bloqueo de los nervios intercostobraquial y cutáneo medial del brazo, proximales y distales: (imagen 6).

Imagen 6: Colocación del transductor para abordaje proximal (A) y distal (B) ecoguiado del nervio intercostobraquial y cutáneo medial del brazo. (C) Abordaje proximal, bloqueo interfascial, entre el músculo pectoral menor y el intercostal externo/segunda costilla (D) Abordaje distal ecoguiado, 3 a 4 cm caudal a la arteria axilar. PMM – Músculo Pectoral Mayor, PmM - Músculo Pectoral Menor, CBM – Músculo Coracobraquial, LDM – Músculo *Latissimus Dorsi*, Ax – Arteria Axilar.

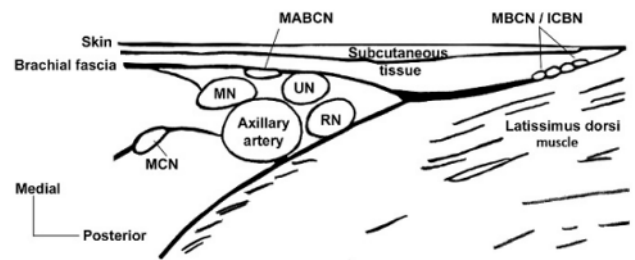


Regiona Anesth Pain Med 2020;0: 1-7

**Abordajes proximales:** Se trata de una inyección de anestésico local en la cara anterolateral del tórax donde emergen estos nervios del músculo intercostal externo o del músculo serrato anterior. Respecto a la profundidad de la inyección, se han descrito diversos planos objetivo, ya sea una inserción en el plano entre el músculo pectoral mayor y el pectoral menor, (21) entre el pectoral menor y el músculo serrato anterior, (17,22) y entre el serrato anterior y la segunda costilla, (19, 23) El plano en el que se inyecte el anestésico local parece ser un factor menor en cuanto a la tasa de éxito. Otros factores por considerar pueden ser el volumen (6 a 20 mL (17, 19) o el anestésico local utilizado.

**Abordajes distales:** El abordaje distal del nervio intercostobraquial se describe como la inyección de anestésico local alrededor del nervio intercostobraquial o en el plano subcutáneo en el pliegue axilar. Cuando se realiza con guía ecográfica, las referencias anatómicas incluyen la arteria axilar, la superficie del tendón conjunto y superficie del músculo *latissimus dorsi*. El objetivo se encuentra anterior a la superficie del tendón conjunto, aproximadamente 3 a 4 cm caudal a la arteria axilar (Imagen 7). Algunos estudios clínicos han comparado la tasa de éxito del abordaje distal con y sin guía ecográfica para el bloqueo de los nervios intercostobraquial y cutáneo medial del brazo. *Magazzeni* y colaboradores (20). compararon abordajes distales ecoguiado vs infiltración subcutánea, y encontraron una tasa de éxito del 88 % en el bloqueo distal ecoguiado vs 19 % en la infiltración en el pliegue axilar.

Imagen 7: Ventana Axilar del plexo braquial. Encontramos los nervios intercostobraquial y cutáneo medial del brazo aproximadamente 3 a 4 cm caudal a la arteria axilar.





MN – Nervio Mediano, UN – Nervio Cubital, RN – Nervio Radial, MCN – Nervio musculocutáneo, MABCN – Nervio Cutáneo Antebraquial, MBCN/ICBN – Nervio Intercostobraquial y Nervio Cutáneo Medial del Brazo  
Reg Anesth & Pain Med 2018;43: 832-837

Actualmente, existen algunos ensayos que han comparado la potencial distribución del anestésico local y bloqueo de los nervios intercostobraquial y cutáneo medial del brazo en abordaje proximal, con los distintos objetivos interfasciales descritos usando tinte (azul de metileno) con resultados promisorios, aun sin estudios clínicos que avalen la tasa de éxito (6,23).

### Discusión

El objetivo principal de este estudio consistió en realizar una descripción de los nervios no provenientes del PB, pero que inervan regiones cutáneas del miembro superior de trascendencia quirúrgica. Desde que *Alonzo Winnie* describió la técnica percutánea de bloqueo del plexo braquial por medio de reparos anatómicos en los años 70's, la anestesia regional ha ido en un constante progreso partiendo de los bloqueos de campo, hacia la intervención selectiva de los nervios necesarios para cierto procedimiento médico (1).

Después de la identificación del sitio de punción guiado por reparos anatómicos, la tendencia natural con el advenimiento del ultrasonido fue colocar el transductor sobre el mismo sitio, identificando así las raíces espinales o los fascículos del plexo braquial, posteriormente vinieron refinamientos como el reconocimiento del tronco superior, que es más superficial, más resiliente, menos anómalo, con menos riesgo de inyección intraneural y más lejano al nervio frénico (24).

De la misma manera, hemos aprendido a ser más refinados, a disminuir la incidencia de bloqueo no intencionado del nervio frénico y a extender coberturas cutáneas con bloqueos adyuvantes.

En esta revisión, se habla de nervios satélites al plexo braquial, es decir, nervios que no son provenientes del plexo, pero que añadidos a un bloqueo de este nos van a brindar mejores condiciones quirúrgicas con coberturas que disminuyen la incidencia de conversión a anestesia general por analgesia insuficiente.

El BPCS o, de manera más selectiva, el BNS, provee una extensión de cobertura en la piel de la región de la clavícula, hombro y porción anterolateral del tórax, permitiendo así la inserción indolora de puertos de artroscopia, incisiones quirúrgicas para cirugía ortopédica de humero y hombro, cirugía de clavícula, etc. (7).

Del mismo modo, el bloqueo de los nervios intercostobraquial o cutáneo medial del brazo, con cualquiera de sus abordajes, proximal o distal, ofrece un bloqueo de la piel de la región posteromedial del brazo, permitiendo así procedimientos en esa zona, que de otra manera habrían tenido que recibir suplementación con anestésico local infiltrado o sedación profunda (6).

Hoy en día, y con la progresión en las capacidades tecnológicas de los dispositivos de ultrasonido de última generación, somos capaces de mejorar el perfil de seguridad de los procedimientos de anestesia regional periférica (25), pero esta revisión se centra sobre la importancia del conocimiento de los trayectos nerviosos y las estructuras que estos inervan y del cómo, usando esta información de manera juiciosa y congruente, seremos capaces de progresar en el refinamiento de la anestesia regional periférica.

### Conclusión

A lo largo de esta revisión, se logra identificar la importancia del conocimiento del origen y trayecto de nervios externos al plexo braquial, pero que juegan un rol relevante en la inervación del miembro superior. Realizamos una revisión de artículos científicos y ensayos clínicos que le dan un rol importante a nervios provenientes de raíces espinales cervicales y torácicas en cuanto a una cobertura completa del miembro superior. Se hizo evidente la importancia de estudios experimentales, en donde se realizaron disecciones anatómicas e inyecciones con tinte para determinar la zona ideal de inyección y difusión con la intención de lograr bloqueos periféricos que ayuden a completar y refinar el arsenal de técnicas disponibles en anestesia regional del miembro superior. Queda para el futuro, eso sí, la realización de estudios clínicos que puedan determinar la tasa de éxito de estos abordajes en un contexto clínico congruente para su uso.



## Referencias

1. Feigl GC, Litz RJ, Marhofer P, et al. Anatomy of the brachial plexus and its implications for daily clinical practice: regional anesthesia is applied anatomy. *Reg Anesth Pain Med* 2020; 0:1-8. DOI: 10.1136/rapm-2020-101435.
2. Barrington MJ, Viero LP, Kluger R, et al. Determining the learning curve for acquiring core sonographic skills for ultrasound-guided axillary brachial plexus block *Regional Anesthesia Pain Medicine* 2016;41:667-670. DOI: 10.1097/AAP.0000000000000487.
3. Boselli E Hopkins, P et al. European Society of Anaesthesiology Guidelines on peri-operative use of ultrasound for regional anesthesia (PERSEUS regional anesthesia). *Eur J Anaesthesiol* 2020; 37:1–32. DOI: 10.1097/EJA.0000000000001383.
4. Desai N Merjavy P. et al. Variación Anatómica del Plexo Braquial y sus Implicaciones Clínicas. *WFSA* 2017; ATOTW 369.
5. O'Rourke MG, Tang TS, Allison SI, et al. The anatomy of the extrathoracic intercostobrachial nerve. *Aust N Z J Surg* 1999;69: 860–864 DOI: 10.1046/j.1440-1622.1999.01718.x.
6. Samerchua A. Leurcharusmee P. et al. Cadeveric study identifying clinical sonoanatomy for proximal and distal approaches of ultrasound guided intercostobrachial nerve block. *Reg Anesth Pain Med* 2020;0: 1–7. DOI: 10.1136/rapm-2020-101783.
7. Lin JA, Chuang TY, Yao HY, Yang SF, Tai YT. Ultrasound standard of peripheral nerve block for shoulder arthroscopy: a single-penetration double-injection approach targeting the superior trunk and supraclavicular nerve in the lateral decubitus position. *British Journal of Anaesthesia* 2015; 115 (6): 932–46. DOI: 10.1093/bja/aev384.
8. Maybin J, Townsley P, Bedford N, Allan A. Ultrasound guided supraclavicular nerve blockade: first technical description and the relevance for shoulder surgery under regional anaesthesia. *Anaesthesia* 2011; 66: 1053–5 DOI: 10.1111/j.1365-2044.2011.06907.x.
9. Henry BM, Graves MJ, Pękala JR, et al. Origin, branching, and communications of the intercostobrachial nerve: a meta-analysis with implications for mastectomy and axillary lymph node dissection in breast cancer. *Cureus* 2017;9:e1101 DOI: 10.7759/cureus.1101.
10. Hadzic A. Ultrasound-guided cervical plexus block. In: Hadzic A, ed. *Hadzic's Peripheral Nerve Blocks and Anatomy for Ultrasound Guided Regional Anesthesia*. New York: McGraw-Hill, 2012; 345–351.
11. Hemmi Shoji, Kurokawa Katsumi, et al. A nivel method to measure sensory nerve conduction of the supraclavicular nerve. *Muscle Nerve*. 2014;50(6):1005-1007. DOI: 10.1002/mus.24335.
12. Lee YJ, Chun CC, Chou HC, Lin JA. Block for uniportal videoassisted thoracoscopic surgery: an ultrasound-guided, single-penetration, double-injection approach. *Br J Anaesth* 2015; 115: 792–4 DOI: 10.1093/bja/aev327.
13. Pandit JJ, Dutta D, Morris JF. Spread of injectate with superficial cervical plexus block in humans: an anatomical study. *Br J Anaesth* 2003; 91: 733–735 DOI: 10.1093/bja/aeg250.
14. Valdes-Vilches LF, Sanchez-del Aguila MJ. Anesthesia for clavicular fracture: selective supraclavicular nerve block is the key. *Reg Anesth Pain Med* 2014; 39: 258–9 DOI: 10.1097/AAP.0000000000000057.
15. Canella C, Demondion X, Delebarre A, Moraux A, Cotten H, Cotten A. Anatomical study of phrenic nerve using ultrasound. *Eur Radiol* 2010; 20: 659–65 DOI: 10.1007/s00330-009-1579-z.
16. Loukas M, Hullett J, Louis RG, et al. The gross anatomy of the extrathoracic course of the intercostobrachial nerve. *Clin Anat* 2006;19: 106–1011. DOI: 10.1002/ca.20226.
17. Moustafa MA, Kandeel AA. Randomized comparative study between two different techniques of intercostobrachial nerve block together with brachial plexus block during superficialization of arteriovenous fistula. *J Anesth* 2018;32: 725–730 DOI: 10.1007/s00540-018-2547-z.





18. Thallaj AK, Al Harbi MK, Alzahrani TA, et al. Ultrasound imaging accurately identifies the intercostobrachial nerve. *Saudi Med J* 2015;36: 1241–1244. DOI: 10.15537/smj.2015.10.11758
19. Torre Padela, Jones JW, Álvarez SL, et al. Axillary localanestheticspreadafterthethoracicinterfacial ultrasound block a cadaveric and radiological evaluation. *Rev Bras Anesthesiol* 2017;67: 555–64. DOI: 10.1016/j.bjan.2016.10.009.
20. Magazzeni P, Jochum D, Iohom G, et al. Ultrasound-guided selective versus conventional block of the medial brachial cutaneous and the intercostobrachial nerves: a randomized clinical trial. *Reg Anesth Pain Med* 2018; 43:1–837. DOI: 10.1097/AAP.0000000000000823.
21. Versyck B, Groen G, van Geffen G-J, et al. The PecS anesthetic blockade: a correlation between magnetic resonance imaging, ultrasound imaging, reconstructed crosssectional anatomy and cross-sectional histology. *Clin Anat* 2019;32: 421–419. DOI: 10.1002/ca.23333.
22. Quek KH, Low EY, Tan YR, et al. Adding a PECS II block for proximal arm arteriovenous access - a randomised study. *Acta Anaesthesiol Scand* 2018;62: 677–686. DOI: 10.1111/aas.13073
23. Yamak Altinpulluk E, Galluccio F, Salazar C, et al. New approach for blocking intercostobrachial and medial brachial cutaneous nerve in the axillary area: response to Varela. *Reg Anesth Pain Med* 2020. DOI: 10.1136/rapm-2020-101317.
24. Burckett-St Laurent D, Chan V, Chin KJ. Refining the ultrasound-guided interscalene brachial plexus block: the superior trunk approach. *Can J Anaesth* 2014; 61: 1098–1102 DOI: 10.1007/s12630-014-0237-3.
25. Varela V, Ruíz C, Pomés J, et al. Usefulness of high-resolution ultrasound for small nerve blocks: visualization of intercostobrachial and medial brachial cutaneous nerves in the axillary area. *Reg Anesth Pain Med* 2019: 929–933. DOI: 10.1136/rapm-2019-100689.



## Manejo del Dolor Postoperatorio en Histerectomía: Un Enfoque Descriptivo.

### Postoperative Pain Management in Hysterectomy: a Descriptive Approach.

<sup>1</sup>Erika Lizet Becerra-Pérez, Médico residente de anestesiología del Hospital General de Zona No. 11 IMSS, Nuevo Laredo, Tamaulipas. <sup>2</sup>Oscar Abdiel Gómez-Contreras, <sup>b</sup> Médico adscrito al servicio de anestesiología, Hospital General de Zona No. 11 IMSS, Nuevo Laredo, Tamaulipas, México.

**Anestesia en México 2023; 35(1):**

Fecha de recepción: octubre 2022  
Fecha de revisión: noviembre 2022  
Fecha de publicación: enero 2023

abdiel\_gomezc@hotmail.com

#### Resumen

La histerectomía es el segundo procedimiento quirúrgico más común en mujeres y el dolor que produce puede ocasionar complicaciones como retraso del alta hospitalaria, dolor crónico, mayor probabilidad de trombosis venosa e insatisfacción de los pacientes. Uno de los métodos para controlar el dolor posoperatorio es la analgesia preventiva. Se reconocen como factores de riesgo para el desarrollo de dolor posoperatorio inmediato en histerectomía: la ansiedad, el dolor crónico preexistente y la tolerancia a opioides, la depresión y la conversión de técnica laparoscópica a cirugía. Existen múltiples técnicas en las que se maneja y previene el dolor en este tipo de procedimientos, que podemos dividirlos en técnicas regionales y aquellas basadas en

terapias farmacológicas, mismas que revisaremos en este artículo. **Palabras clave:** dolor, dolor postoperatorio, histerectomía.

#### Abstract

Hysterectomy is the second most common surgical procedure in women, and the pain it produces can lead to complications such as delayed discharge from hospital, chronic pain, increased likelihood of venous thrombosis, and patient dissatisfaction. One of the methods to control postoperative pain is preventive analgesia. Anxiety, preexisting chronic pain, tolerance to opioids, depression, and conversion from laparoscopic to open surgery are recognized risk factors for the development of immediate postoperative pain in hysterectomy. There



are multiple techniques in which pain is managed and prevented in this type of procedure, which we can divide into regional techniques and those based on pharmacological therapies that we will review in this article.

**Keywords:** pain, postoperative pain, hysterectomy.

## Introducción

La histerectomía es uno de los procedimientos más comunes y en la actualidad ocupa el segundo lugar después de la cesárea (1). El dolor posterior a la histerectomía abdominal resulta en un retraso en la recuperación de los pacientes después de la cirugía, un periodo de hospitalización más prolongado, dolor crónico, mayor probabilidad de trombosis venosa e insatisfacción de los pacientes. Uno de los métodos para controlar el dolor posoperatorio es la analgesia preventiva (2,3). La hipótesis de la analgesia preventiva establece que, si la analgesia se iniciara antes de la estimulación inicial de la cirugía, sería más eficaz que después de una estimulación aguda. Varios estudios han descrito la eficacia de las estrategias preventivas de control del dolor (4-7). La prescripción de analgésicos antes del inicio del dolor, en lugar de cuando el paciente refiere dolor, brinda la oportunidad de que el fármaco analgésico alcance el nivel sérico adecuado y, por lo tanto, el dolor se puede manejar de manera más rápida, eficaz e ininterrumpida (8-11).

## Mecanismo general del dolor.

La Asociación Internacional para el Estudio del Dolor define el dolor como una experiencia sensorial y emocional desagradable asociada con daño tisular real o potencial (12). La nocicepción es la activación fisiológica de las vías neurales por estímulos (nocivos, térmicos, mecánicos o químicos) que son potencial o actualmente dañinos (13). La vía del dolor inicia en la periferia con terminaciones nerviosas libre de neuronas aferentes primarias, los axones terminales periféricos responden a diferentes tipos de estímulos, produciendo transducción. Las fibras aferentes primarias se clasifican por su velocidad de conducción y los estímulos que provocan su activación. Las fibras Ab son fibras mielinizadas de gran diámetro que son de conducción rápida (mayor 20 m/s), provoca sensación de un ligero toque, presión o movimiento.

Las fibras Ad son fibras finamente mielinizadas que conducen de 2 a 20 m/s, las cuales al activarse producen sensación de hormigueo intensa y aguda, las fibras C son fibras amielínicas que conducen a menos de dos m/s, al activarse produce sensación de ardor sordo y prolongado, ambas fibras responden a estímulos intensos de calor, frío, mecánicos y químicos y se denominan polimodales. Las fibras Ad y fibra C se encuentran en la piel y otros órganos superficiales, mientras que las fibras C también se encuentran en estructuras profundas, incluidos los músculos y las articulaciones.

Posteriormente estas neuronas sensoriales hacen sinapsis con neuronas de segundo orden, en la asta dorsal de la médula espinal en áreas llamadas láminas, las fibras Ad hacen sinapsis con las neuronas en las láminas I y láminas V, las fibras C hacen sinapsis en las láminas I y II. Existen tres tipos de neuronas de segundo orden: las específicas nociceptivas, éstas responden a estímulos nocivos de alto umbral, las de rango dinámico amplio, que responden a estímulos sensoriales, las de umbral bajo, las cuales responden a estímulos inocuos. La transducción de las neuronas de segundo orden continúa transmitiendo su señal al tálamo a través de los tractos espinotalámicos y espinorreticular. El tracto espinotalámico lateral se proyecta al núcleo posterolateral ventral del tálamo, transmitiendo la duración, ubicación y la intensidad del dolor, el tracto *espinotalámico* medial se proyecta hacia el tálamo medial y transmite la percepción emocional autonómica y desagradable del dolor. Las neuronas de tercer orden en el tálamo se proyectan a regiones corticales específicas (corteza *somatosensoriales* primaria y secundaria, la ínsula, la corteza cingulada anterior y la corteza prefrontal) que median la percepción, la localización y los componentes emocionales del dolor (14). En la corteza se realiza la integración de la percepción del dolor (intensidad, duración, ubicación) (15). La modulación de la señal es el tercer proceso, la cual ocurre en la periferia. El cuerpo posee un mecanismo endógeno que disocia y modula (aumenta o disminuye) la transmisión del dolor. Los mecanismos responsables de este fenómeno incluyen la inhibición segmentaria, el sistema opioide endógeno y el sistema nervioso inhibitor descendente (14).



## Factores de riesgo para desarrollo de dolor en histerectomía.

Se reconoce como factores de riesgo para el desarrollo de dolor posoperatorio inmediato en histerectomía: la ansiedad, el dolor crónico preexistente, paciente tolerante a opioides, paciente que rechaza el bloqueo epidural como técnica analgésica, la depresión, conversión de técnica laparoscópica a cirugía abierta (15).

## Técnicas regionales

### Analgesia epidural.

Existe evidencia suficiente para sugerir que la analgesia epidural ofrece una analgesia postoperatoria superior en comparación con los opioides sistémicos, incluida la analgesia intravenosa controlada por el paciente (16). Además de mejorar el control del dolor, la anestesia y la analgesia epidurales pueden mejorar los resultados del paciente al atenuar la fisiología perioperatoria perjudicial (17-20). El uso perioperatorio de anestesia-analgesia epidural no parece disminuir cierta morbilidad, los beneficios fisiológicos proporcionados por la analgesia epidural pueden resultar en una disminución de la morbilidad cardiovascular, pulmonar, gastrointestinal y relacionada con la coagulación, así como mejoras en los resultados orientados al paciente. En comparación con los opioides sistémicos, la analgesia epidural proporciona un mejor control del dolor posoperatorio y se asocia con una mejora en los resultados orientados al paciente, como la satisfacción del paciente y calidad de vida relacionada con la salud. Aunque no existen datos que midan la satisfacción del paciente como variable principal de evaluación, en una comparación de analgesia epidural y opioides sistémicos para el control del dolor posoperatorio en una revisión sistemática, sugiere que el uso de técnicas analgésicas regionales en comparación con los opioides sistémicos da como resultado una mayor satisfacción del paciente (21-25).

### Bloqueo del plano transversal abdominal

El bloqueo del plano transversal abdominal (TAP) es la técnica de anestesia regional que nos permite bloquear la inervación sensitiva (T8-L1) de la pared anterolateral del abdomen. Realizada con guía ecográfica para abordar el plano adecuado, constituye una técnica segura y de

fácil realización. El bloqueo TAP ha sido estudiado en numerosas publicaciones, contribuyendo, como parte de un plan analgésico multimodal al manejo del dolor postoperatorio en cirugía abdominal abierta y laparoscópica, en cuanto a reducción de la intensidad del dolor, consumo de opioides y efectos adversos (26-31). En 2018, un metaanálisis escrito por *Zho*, examinó los beneficios de los bloqueos del plano transversal abdominal para la histerectomía abierta y laparoscópica, concluyó que, en comparación con placebo o ningún bloqueo, los bloqueos del plano del transversal del abdomen dan como resultado una reducción del consumo de morfina de 24 horas, una disminución de las puntuaciones de dolor en reposo y en movimiento, una menor incidencia de náuseas o vómitos y una mayor duración del efecto analgésico después de la histerectomía abierta. Por el contrario, los bloqueos del plano del transversal del abdomen parecen conferir beneficios mínimos después de la histerectomía laparoscópica (32). *Bacaleet* concluyó que, en comparación con placebo o ningún bloqueo, los bloqueos del plano transversal del abdomen posterior o lateral dan como resultado una disminución de las puntuaciones de dolor postoperatorio temprano (2 h) y tardío (24 h), así como un consumo de morfina de 10 mg más bajo a las 24 h en pacientes sometidos a histerectomía abierta (33).

### Bloqueo del cuadrado lumbar.

El bloqueo del cuadrado lumbar (QLB) se incorporó como un complemento de la analgesia multimodal para el alivio del dolor posoperatorio y los estudios han demostrado que el QLB transmuscular tiene un mejor perfil analgésico en comparación con otros enfoques de QLB (34,35). En una cohorte se observó que QLB transmuscular proporcionó un alivio efectivo del dolor en comparación con el grupo de control. Los pacientes que recibieron TQLB tuvieron un tiempo significativamente prolongado hasta la primera solicitud de analgesia, así como requerimiento de fentanilo reducido en 24 horas en comparación con el grupo control (36).

### Bloqueo del plano del erector espinal.

Los bloqueos troncales como los bloqueos del plano transversal del abdomen tienen un éxito limitado debido a la duración más corta y la analgesia subóptima.



Forero describió inicialmente el bloqueo del plano del erector espinal (ESPB) guiado por ultrasonido (US) para proporcionar analgesia torácica en el proceso transversario (TP) de T5. El ESPB ganó mucha atención porque es un procedimiento más rápido que conlleva un menor riesgo de hipotensión, puede usarse en pacientes con coagulopatía, es fácil de realizar y requiere menos entrenamiento (37,38). El ESPB proporciona una analgesia unilateral amplia y potente, se realiza mediante inyección de anestésico local en el plano entre el músculo erector de la columna y el TP. El anestésico local se difunde hacia el espacio paravertebral a través de los espacios entre las vértebras adyacentes y bloquea las ramas dorsal y ventral de los nervios espinales torácicos (39). Recientemente se demostró que el ESPB bilateral realizado a niveles torácicos bajos proporciona una analgesia satisfactoria para la cirugía ginecológica y abdominal en informes de casos y series que describen la cesárea del segmento inferior, la reparación de la hernia ventral y la abdominoplastía (40-42).

#### Bloqueo paravertebral.

El bloqueo paravertebral es una técnica de anestesia regional en la que se inserta una aguja justo lateral al proceso espinal vertebral, espacio donde se deposita el anestésico local. Aquí, el anestésico local se encuentra junto a donde emergen los nervios espinales de los agujeros intervertebrales. El resultado es un bloqueo nervioso somático y simpático ipsilateral del dermatoma respectivo. El procedimiento fue informado por primera vez por *Leipzig* en 1905 y fue revisado por *Easton* en 1979 (43). Hay dos variaciones comunes en la técnica. La primera es una inyección en un solo sitio que involucra un volumen mayor, generalmente 15 ml o más, en un espacio paravertebral. La otra variación es la técnica de sitios múltiples en la que 3–4 cm<sup>3</sup> de volumen y se inyecta en múltiples niveles, generalmente hasta seis niveles diferentes. Se informa que la técnica de sitio único proporciona anestesia unilateral de cuatro a cinco dermatomas (44). El bloqueo del nervio paravertebral se puede realizar con éxito en pacientes despiertos, sedados, o anestesiados (45). Se utiliza como analgesia intraoperatoria y postoperatoria y anestésico único para diferentes procedimientos. El bloqueo paravertebral es efectivo para el manejo del dolor postoperatorio en

cirugía de columna y tiene gran satisfacción por parte de los pacientes. También disminuye significativamente el requerimiento de analgésicos postoperatorios (46-49).

#### Técnicas basadas en farmacoterapia.

Antiinflamatorios no esteroideos.

Los fármacos antiinflamatorios no esteroideos (AINE) son una alternativa a los opioides de baja potencia. La potencia, los efectos y la toxicidad de los AINE dependen del grado en que inhiben la actividad de la ciclooxigenasa 1 y 2. Sus principales efectos adversos son sangrado gastrointestinal, insuficiencia renal e infarto de miocardio con el uso a largo plazo (50-53). El dolor posoperatorio se puede controlar eficazmente con AINE, y se ha demostrado que los AINE reducen el consumo de opioides en pacientes postoperados (54). Un metaanálisis demostró que, con o sin coadministración de paracetamol, los AINE proporcionaron un efecto analgésico clínicamente superior al de la codeína. Se observó una eficacia analgésica comparativa de AINE con varios tipos de AINE, AINE selectivos y no selectivos, con varios procedimientos quirúrgicos y en varios momentos (55).

#### Inhibidores de la COX-2

Los COX 2 a diferencia de otros AINE, tiene una mayor actividad inhibitoria contra la isoforma inducible de la ciclooxigenasa (COX-2) que contra la isoforma constitutiva (COX-1) (56). COX-1 induce la síntesis de prostaciclina, que es responsable de la vascularización homeostasis, agregación plaquetaria, función renal y citoprotección gástrica. La expresión de la isoforma COX 2 aumenta durante la inflamación.

Específicamente, las directrices establecen que al menos que esté contraindicado, los pacientes deben recibir un régimen las 24 horas del día de antiinflamatorios no esteroideos, inhibidores de la COX-2 o Acetaminofén (57). Varias ventajas de usar un inhibidor de la COX-2 incluyen evitar efectos sistémicos, como los provocados por COX-1 asociada con ulceración gástrica, disminución de la agregación plaquetaria y lesión renal aguda. A diferencia de los inhibidores COX-1, los inhibidores de COX-2 no están asociados con sangrado postoperatorio o lesión renal aguda (58). En una revisión narrativa se encontró que la administración sistémica de meloxicam es una



terapia segura y eficaz para tratar el dolor postoperatorio. Su relativa selectividad por COX 2 puede contribuir a mejorar el perfil de tolerabilidad. El meloxicam reduce consistentemente el requerimiento de opioides de los pacientes en aproximadamente un 40 % (59).

#### Ketamina.

Las revisiones anteriores han sugerido que la ketamina es un adyuvante eficaz para el tratamiento del dolor posoperatorio agudo, pero se asocia con eventos adversos significativos (60-64). Tanto sus efectos analgésicos como los eventos adversos están relacionados con la dosis, actualmente se desconoce la dosis óptima o la vía de administración. Los métodos para modular la hiperalgesia inducida por opioides incluyen la adición de terapia adyuvante que tiene actividad antagonista del receptor NMDA, como la ketamina (65,66). La ketamina provoca una anestesia disociativa en la que los ojos permanecen abiertos mientras los reflejos laríngeo, corneal y pupilar están conservados. La información sensorial llega a las áreas sensoriales corticales, pero no se percibe, debido a la supresión de áreas de asociación (67). La ketamina no suprime la respiración, la función miocárdica o hemodinámica, por lo tanto, es un anestésico útil para pacientes en estado crítico, lesiones en el campo de batalla o para procedimientos de sedación y analgesia (68). Sus efectos adversos dependen de la dosis e incluyen aumento de las secreciones, náuseas y vómitos; sus efectos psicotomiméticos incluyen sueños vívidos, alucinaciones, pesadillas y delirios. Estos efectos son más frecuentes en pacientes adultos y en mujeres (67). Con fines analgésicos, las dosis subanestésicas, de ketamina son útiles, esta dosis baja se define como una dosis en bolo de 1 mg/kg intravenoso, y para administración intravenosa continua, una dosis por debajo de 1,2 mg/kg/hora (69).

#### Lidocaína

Una alternativa a los opioides es la perfusión de lidocaína intravenosa, cuyas propiedades analgésicas, antihiperálgicas y antiinflamatorias modulan la respuesta inflamatoria producida por el estrés quirúrgico. Algunos estudios demuestran que la lidocaína disminuye el dolor postoperatorio y el consumo de opioides y

agentes volátiles, y produce una rápida recuperación de la función intestinal. Mediante acciones antihiperálgicas reduce la alodinia actuando sobre neuronas de la médula espinal. Su acción antiinflamatoria ha sido demostrada *in vitro e in vivo* disminuyendo la liberación de citocinas y la activación de polimorfonucleares (70-73). La lidocaína es un anestésico local tipo amida que actúa bloqueando los canales de sodio dependientes de voltaje en tejidos neuronales, interrumpiendo la transmisión nerviosa (74). Al administrarse por vía intravenosa aumentan los niveles de acetilcolina en el líquido cefalorraquídeo, provocando una inhibición descendente, una inhibición de receptores de glicina y aumentando la liberación de opioides endógenos, brindando analgesia. A la vez, en la médula espinal disminuyen los potenciales postsinápticos actuando sobre receptores N-metal-D-aspartato y neurocininas, modificándola respuesta del dolor (75). El bloqueo N-metil-D-aspartato inhibe la proteína cinasa C, disminuyendo la hiperalgesia y la tolerancia de opioides posoperatoria. En modelos animales la lidocaína interviene en los primeros pasos de la respuesta inflamatoria sistémica, modulando la marginación, la adherencia y la diapédesis de polimorfonucleares hacia el sitio de la lesión, inhibiendo la producción de especies reactivas de oxígeno y la liberación de histamina. Estas acciones inmunomoduladoras son llevadas a cabo mediante el bloqueo de receptores acoplados a la proteína G, ya que los polimorfonucleares no poseen canales de sodio dependientes de voltaje (76). La lidocaína bloquea la liberación de IL-1, factor de necrosis tumoral e IL-8 en polimorfonucleares. También disminuyen los niveles de IL-6 y de la enzima fosfolipasa A2, ambas implicadas en la desintegración de la barrera hematoencefálica, inflamación y daño cerebral (77). Por otro lado, inhibe la producción de tromboxano B2 inhibiendo la agregación plaquetaria, lo cual reduce la posibilidad de trombosis venosa. Finalmente, se han descrito propiedades antioxidantes sobre la producción de especies reactivas de oxígeno, actuando sobre fosfolípidos de membrana y formación mitocondrial (78). La dosis utilizada usualmente es de 1 mg/kg como bolo inicial, seguida de una perfusión continua de 0,5-3 mg/kg, siendo la dosis más utilizada y mejor descrita la perfusión continua de 2 mg/kg (79).



## Sulfato de magnesio

En los últimos años, se ha prestado mucha atención a los analgésicos coadyuvantes para el tratamiento del dolor postoperatorio, uno de los cuales es el magnesio, que es conocido como analgésico debido a sus efectos como bloqueante del canal del calcio y antagonista del receptor N-metil-D-aspartato. Además, se ha demostrado que el papel que juega el magnesio en la disminución de la liberación de catecolaminas mejora el desempeño de la respuesta adrenérgica durante la intervención (80-81). El sulfato de magnesio, como elección adyuvante intravenosa, podría prescribirse de muchos modos, tales como la infusión preventiva a baja dosis (82-83). *Kahraman* demostró que las puntuaciones del dolor eran considerablemente inferiores en las pacientes a quienes se administró una infusión intravenosa de sulfato de magnesio a las dos y cuatro horas de la histerectomía (84).

## Pregabalina

La pregabalina pertenece a la clase de los gabapentinoides. Estructuralmente, la pregabalina es análoga al ácido gamma-aminobutírico. Bloquea la subunidad alfa-2-delta de voltaje canales de calcio que se expresan ubicuamente en el cerebro y médula espinal. En consecuencia, la pregabalina bloquea la liberación de neurotransmisores excitatorios, como la norepinefrina, glutamato y sustancia P. Por lo tanto, la pregabalina eventualmente proporciona actividades analgésicas centrales y periféricas (85-87). Estas propiedades antinociceptivas han facilitado el uso de pregabalina en el tratamiento de una amplia gama de enfermedades agudas y condiciones de dolor crónico, incluido el dolor posoperatorio (88-93). La analgesia preventiva tiene la ventaja de prevenir la aparición de estímulos nociceptivos y disminución del grado de dolor postoperatorio (94). La pregabalina tiene propiedades ansiolíticas, anticonvulsivas, y lo más importante, propiedades analgésicas. En un metaanálisis corrobora la utilidad analgésica de la pregabalina preventiva en el control postoperatorio dolor y minimizar la ingesta de opioides entre los pacientes someterse a una histerectomía mínimamente invasiva (95).

## Aspectos generales del uso de opioides en el manejo del dolor postoperatorio.

Los opiáceos se han utilizado durante mucho tiempo para tratar el dolor posquirúrgico agudo; sin embargo, múltiples estudios han demostrado que los eventos adversos relacionados con los opioides contribuyen a los malos resultados de salud del paciente (96). En una revisión retrospectiva reciente se observó que, de más de 135.000 pacientes tratados con opioides después de un procedimiento quirúrgico, el 10,6 % tenían efectos adversos relacionados con opioides, y estos efectos se asociaron con resultados negativos, incluido el aumento de la mortalidad hospitalaria, estadía prolongada y aumento en la tasa de readmisión después de 30 días (97). La administración intratecal de opioides es una técnica analgésica atractiva, ya que el opioide se inyecta directamente en el líquido cefalorraquídeo, cerca de las estructuras del sistema nervioso central donde actúa el opioide (98). La morfina es el agonista opioide prototipo con el que se comparan todos los demás opioides. La analgesia es más prominente cuando se administra morfina antes de que ocurra el estímulo doloroso. Desde 1979, la morfina intratecal se ha utilizado para el tratamiento del dolor posoperatorio (99). Se han utilizado dosis de morfina intratecal que oscilan entre 0,1-0,25 mg para reducir los efectos secundarios y las complicaciones.

## Analgesia intravenosa controlada por el paciente.

La analgesia intravenosa controlada por el paciente se usa con frecuencia para aliviar el dolor posoperatorio en pacientes hospitalizados mediante la titulación de analgésicos en demanda (100). Los opioides se usan típicamente para IV-PCA, y el fentanilo es uno de los opioides más utilizados para este propósito debido a su mayor eficacia y potencia analgésica y menos reacciones adversas que la morfina o la meperidina (101-103)

## Conclusión

El régimen analgésico multimodal con diferentes técnicas es el mejor enfoque para tratar el dolor postoperatorio, maximizando analgesia y con una reducción de los efectos secundarios. La analgesia multimodal, afirma que la combinación de medicamentos con diferentes mecanismos de acción proporciona un alivio del dolor superior y menos efectos secundarios en comparación con una sola clase de medicamento, mejorando los



resultados analgésicos (104,105). El enfoque enfatiza el uso de complementos no opiáceos, como paracetamol, AINE, antagonistas de los receptores de N-metil-D-aspartato, gabapentinoides, agonistas de los receptores  $\alpha_2$  y anestésicos locales.

Con la epidemia actual de opioides un énfasis en la analgesia multimodal es esencial para minimizar el uso innecesario de estos fármacos y manejar a los pacientes tolerantes a los opioides. Además, la analgesia multimodal puede ayudar a promover la movilización temprana y las altas tempranas, conducir a menos tasas de reingreso y mejorar la satisfacción del paciente (106-107). El manejo del dolor con métodos convencionales como los opioides pueden ser un desafío debido a los eventos adversos que limitan la dosis, como sedación, depresión respiratoria y náuseas y vómitos posoperatorios, que son las razones más comunes de reingreso después de una cirugía ambulatoria (108-109).

## Referencias

1. Pandey D, Sehgal K, Saxena A, Hebbar S, Nambiar J, Bhat RG. An Audit of indications, complications, and justification of hysterectomies at a teaching hospital in India. *Int J Reprod Med* 2014;2014: 279273. <http://dx.doi.org/10.1155/2014/279273>
2. Imani F, Rahimzadeh P. gabapentinoids: gabapentin and pregabalin for postoperative pain management. *Anesth Pain Med*. 2012;2 (2): 52-3. DOI: 10.5812/aapm.7743
3. Rawal N, Berggren L. Organization of acute pain services: a low-cost model. *Pain*. 1994;57(1):117-23. <https://doi.org/10.1053/eujp.2001.0235>
4. Hill CM, Balkenohl M, Thomas DW, Walker R, Mathe H, Murray G. Pregabalin in patients with postoperative dental pain. *Eur J Pain*. 2001;5(2):119-24. DOI: 10.1053/eujp.2001.0235
5. Hval K, Thagaard KS, Schlichting E, Raeder J. The prolonged postoperative analgesic effect when dexamethasone is added to a nonsteroidal antiinflammatory drug (rofecoxib) before breast surgery. *Anesth Analg*. 2007;105(2):481-6. DOI: 10.1213/01.ane.0000267261.61444.69
6. Kehlet H, Dahl JB. The value of "multimodal" or "balanced analgesia" in postoperative pain treatment. *Anesth Analg*. 1993;77(5):1048-56. DOI: 10.1213/00000539-199311000-00030
7. Kehlet H. Glucocorticoids for peri-operative analgesia: how far are we from general recommendations? *Acta Anaesthesiol Scand*. 2007;51(9):1133-5. DOI: 10.1111/j.1399-6576.2007.01459.x
8. Narinder R. Postoperative pain treatment. In: Erdine S, editor. *Pain*. Istanbul-Turkey: Nobel Medicine Publishing Ltd; 2000. pp. 124-41. DOI: 10.5812/aapm.32360
9. Onal SA, Ozer B. Pott disease in the differential diagnosis of low back pain. *Agri*. 2004;16(1):55-7.
10. Paice JA. Understanding nociceptive pain. *Nursing*. 2002;32(3):74-5. DOI: 10.1097/00152193-200203000-00064
11. Martorella G, Cote J, Choiniere M. Pain catastrophizing: a dimensional concept analysis. *J Adv Nurs*. 2008;63(4):417-426. DOI: 10.1111/j.1365-2648.2008.04699.x
12. Education. International Association for the Study of Pain (IASP). International Association for the Study of Pain; 2021 Disponible en: <https://www.iasp-pain.org/Education/Content.aspx?Item>
13. Kendrout S, Fitzgerald A, Murray I, AH. Physiology, Nociceptive Pathways 28 de septiembre de 2021. Disponible en: <https://www.ncbi.nlm.nih.gov/books/NBK470255/?report=printable>
14. Lee GI, Neumeister MW. Pain: Pathways and physiology. *Clin Plast Surg* 2020;47(2):173-180. DOI: 10.1016/j.cps.2019.11.001
15. Luna P. Analgesia en histerectomía. PAIN OUT RED MEXICANA. 2019 Disponible en: [Www.painoutmexico.com](http://www.painoutmexico.com)
16. Block BM, Liu SS, Rowlingson AJ, et al. Efficacy of postoperative epidural analgesia: a meta-analysis. *JAMA* 2003;290: 2455-2463. doi: 10.1001/jama.290.18.2455.
17. Beattie WS, Badner NH, Choi P. Epidural analgesia reduces postoperative myocardial infarction: a





- meta-analysis. *Anesth Analg* 2001;93:853–858. doi: 10.1097/00000539-200110000-00010.
18. Ballantyne JC, Carr DB, de Ferranti S, et al. The comparative effects of postoperative analgesic therapies on pulmonary outcome: cumulative meta-analyses of randomized, controlled trials. *Anesth Analg* 1998;86:598–612. DOI: 10.1097/00000539-199803000-00032
  19. Rigg JR, Jamrozik K, Myles PS, et al. Epidural anaesthesia and analgesia and outcome of major surgery: a randomised trial *Lancet* 2002;359:1276–1282. DOI: 10.1016/S0140-6736(02)08266-1
  20. Rodgers A, Walker N, Schug S, McKee A, Kehlet H, van Zundert A, Sage D, Futter M, Saville G, Clark T, MacMahon S. Reduction of postoperative mortality and morbidity with epidural or spinal anaesthesia: results from overview of randomised trials. *BMJ*. 2000;321: 1493 doi: 10.1136/bmj.321.7275.1493.
  21. Liu S, Carpenter RL, Neal JM. Epidural anesthesia and analgesia. Their role in postoperative outcome 1995;82: 1474–506. doi: 10.1097/00000542-199506000-00019.
  22. Correll DJ, Viscusi ER, Grunwald Z Epidural analgesia compared with intravenous morphine patient-controlled analgesia: Postoperative outcome measures after mastectomy with immediate TRAM flap breast reconstruction. *Reg Anesth Pain Med* 2001; 26:444–449. <https://doi.org/10.1053/rapm.2001.26219>
  23. Carli F, Mayo N, Klubien K. Epidural analgesia enhances functional exercise capacity and health-related quality of life after colonic surgery: results of a randomized trial. *Anesthesiology* 2002;97: 540–549. doi: 10.1097/00000542-200209000-00005.
  24. Gottschalk A, Smith DS, Jobs DR, et al. Preemptive epidural analgesia and recovery from radical prostatectomy: a randomized controlled trial. *JAMA* 1998;279: 1076–1082. DOI: 10.1001/jama.279.14.1076
  25. Wu CL, Naqibuddin M, Fleisher LA. Measurement of patient satisfaction as an outcome of regional anesthesia and analgesia: a systematic review. *Reg Anesth Pain Med* 2001;26: 196–208. DOI: 10.1053/rapm.2001.22257
  26. McDonnell JG, O'Donnell BD, Farrell T, Gough N, Tuite D, Power C, et al. Transversus abdominis plane block: A cadaveric and radiological evaluation. *Reg Anesth Pain Med*. 2007;32: 399-404. DOI: 10.1016/j.rapm.2007.03.011
  27. McDonnell JG, O'Donnell B, Curley G, Heffernan A, Power C, Laffey JG. The analgesic efficacy of transversus abdominis plane block after abdominal surgery: A prospective randomized controlled trial. *Anesth Analg*. 2007;104: 193-197. doi: 10.1213/01.ane.0000250223.49963.0f.
  28. McDonnell JG, Curley G, Carney J, Benton A, Costello J, Maharaj CH, et al. The analgesic efficacy of transversus abdominis plane block after cesarean delivery: A randomized controlled trial. *Anesth Analg*. 2008;106: 186-191. doi: 10.1213/01.ane.0000290294.64090.f3.
  29. O'Donnell BD, McDonnell JG, McShane AJ. The transversus abdominis plane (TAP) block in open retropubic prostatectomy. *Reg Anesth Pain Med*. 2006;31:91. DOI: 10.1016/j.rapm.2005.10.006
  30. Carney J, McDonnell MB, Ochana A, Bhinder R, Laffey JG. The transversus abdominis plane block provides effective postoperative analgesia in patients undergoing total abdominal hysterectomy. *Anesth Analg*. 2008;107: 2056-2060. doi: 10.1213/ane.0b013e3181871313.
  31. El-Dawlatly A, Turkistani A, Kettner S. Ultrasound-guided transversus abdominis plane block: Description of a new technique and comparison with conventional systemic analgesia during laparoscopic cholecystectomy. *Br J Anaesth*. 2009;102: 763-767. DOI: 10.1093/bja/aep067
  32. Zhou H, Ma X, Pan J, Shuai H, Liu S, Luo X, Li R: Effects of transversus abdominis plane blocks after hysterectomy: a meta-analysis of randomized controlled trials. *J Dolor Res* 2018; 11:2477–2489. doi: 10.2147/JPR.S172828. eCollection 2018.
  33. Bacal V, Rana U, McIsaac DI, Chen I: Transversus Abdominis Plane Block for Post Hysterectomy



- Pain: A Systematic Review and Meta-Analysis. *J Minim Invasive Gynecol* 2019; 26:40–52. DOI: 10.1016/j.jmig.2018.04.020
34. Dam M, Moriggl B, Hansen CK, Hoermann R, Bendtsen TF, Børglum J. The Pathway of Injectate Spread With the Transmuscular Quadratus Lumborum Block: A Cadaver Study. *Anesth Analg* 2017;125: 303-312. doi: 10.1213/ANE.0000000000001922.
35. Ueshima H, Yoshiyama S, Otake H. The ultrasound-guided continuous transmuscular quadratus lumborum block is an effective analgesia for total hip arthroplasty. *J Clin Anesth* 2016; 31:35. doi: 10.1016/j.jclinane.2015.12.033.
36. Jadon A, Ahmad A, Sahoo RK, Sinha N, Chakraborty S, Bakshi A. Efficacy of transmuscular quadratus lumborum block in the multimodal regimen for postoperative analgesia after total laparoscopic hysterectomy: A prospective randomised double-blinded study. *Indian J Anaesth* [Internet]. 2021;65(5):362–8. 10.4103/ija.IJA\_1258\_20
37. Baeriswyl M, Kirkham KR, Kern C, Albrecht E. The analgesic efficacy of ultrasound-guided transversus abdominis plane block in adult patients: a meta-analysis. *Anesth Analg*. 2015;121: 1640–1654. DOI: 10.1213/ANE.0000000000000967
38. Forero M, Adhikary SD, Lopez H, Tsui C, Chin KJ. The erector spinae plane block: a novel analgesic technique in thoracic neuropathic pain. *Reg Anesth Pain Med*. 2016;41: 621–627. <http://dx.doi.org/10.1097/AAP.0000000000000451>
39. Ueshima H, Otake H. Similarities Between the Retrolaminar and Erector Spinae Plane Blocks. *Reg Anesth Pain Med*.2017;42:123–124. DOI: 10.1097/AAP.0000000000000526
40. Chin KJ, Adhikary S, Sarwani N, Forero M. The analgesic efficacy of pre-operative bilateral erector spinae plane (ESP) blocks in patients having ventral hernia repair. *Anaesthesia*. 2017;72: 452–460. DOI: 10.1111/anae.13814
41. Ashok J, Priyanka J, Neelam S. The Erector Spinae Plane Block for Postoperative Analgesia in Abdominoplasty- A Case Report . *BAOJ Anesthesiology* .2017;1:1.
42. Yamak-Altinpulluk E, García-Simón D, Fajardo-Pérez M. Bloqueo del plano erector de la columna para la analgesia después de una cesárea del segmento inferior: reporte de un caso. *Rev Esp Anestesiol Reanim*.2018;65(5):284–286.
43. Easton MJ, Wyatt R. Paravertebral thoracic block-a reappraisal. *Anaesthesia* 1979 Jul-Aug;34(7):638-42. doi: 10.1111/j.1365-2044.1979.tb06363.x.
44. Karmakar M. Thoracic paravertebral block. *Anesthesiology* 2001 Sep;95(3):771-80. doi: 10.1097/00000542-200109000-00033.
45. Mannion S, Iohom G, Dadure C, Reisbig MD. In: Ganesh A, editor. *Ultrasound Guided Regional Anesthesia in Children: A Practical Guide*. Cambridge University Press; 2015; 20.
46. Batra RK, Krishnan K, Agarwal A. Paravertebral block. *J Anaesthesiol Clin Pharmacol* 2011;27(1):5e11.
47. Richardson J, S.S., Jones J, Shah RD, Cheema SMA. A prospective randomized comparison of preoperative and continuous balanced epidural or paravertebral bupivacaine on postthoracotomy pain, pulmonary function and stress responses. *Br J Anaesth* 1999;83: 387e92. doi: 10.1093/bja/83.3.387.
48. Elbealy E, Rashwan D, Kassim SA, Abbas S. Lumbar paravertebral block and general anesthesia in percutaneous nephrolithotomy. *J Med Sci* 2008;8(2): 170e6. doi:10.1097/MD.00000000000004156
49. Thavaneswaran P, Rudkin GE, Cooter RD, Moyes DG, Perera CL, Maddern GJ. Brief reports: paravertebral block for anesthesia: a systematic review. *Anesth Analg* 2010;110(6):1740e4. doi: 10.1213/ANE.0b013e3181da82c8.
50. Theken KN. Variability in analgesic response to non-steroidal anti-inflammatory drugs. *Prostaglandins Other Lipid Mediat*. 2018; 139:63-70. doi: 10.1016/j.prostaglandins.2018.10.005.
51. Moore N, Duong M, Gulmez SE, Blin P, Droz C. Pharmacoeconomics of non-steroidal anti-inflammatory drugs. *Therapie*.



- 2019 Apr;74(2):271-277 doi: 10.1016/j.therap.2018.11.002.
52. Lee A, Cooper MG, Craig JC, et al. Effects of nonsteroidal anti-inflammatory drugs on postoperative renal function in adults with normal renal function. *Cochrane Database Syst Rev.* 2007; 18;2007(2):CD002765. doi: 10.1002/14651858.CD002765.pub3.
53. Trelle S, Reichenbach S, Wandel S, et al. Cardiovascular safety of non-steroidal anti-inflammatory drugs: network meta-analysis. *BMJ* 2011; 11;342:c7086. doi: 10.1136/bmj.c7086
54. Maund E, McDaid C, Rice S, et al. Paracetamol and selective and non-selective non-steroidal anti-inflammatory drugs for the reduction in morphine-related side-effects after major surgery: a systematic review. *Br J Anaesth* 2011 Mar;106(3):292-7 doi: 10.1093/bja/aeq406
55. Choi M, Wang L, Coroneos CJ, Voineskos SH, Paul J. Managing postoperative pain in adult outpatients: a systematic review and meta-analysis comparing codeine with NSAIDs. *CMAJ* 2021;193(24):E895-905. doi: 10.1503/cmaj.201915.
56. Engelhardt G. Pharmacology of meloxicam, a new non steroidal anti inflammatory drug with an improved safety profile through preferential inhibition of COX 2. *Br J Rheumatol* 1996;35(Suppl1):4-12. doi: 10.1093/rheumatology/35.suppl\_1.4.
57. Management. Practice guidelines for acute pain management in the perioperative setting: An updated report by the American Society of Anesthesiologists task force on acute pain management. *Anesthesiology* 2012;116: 248-73. doi: 10.1097/ALN.0b013e31823c1030.
58. L. Gong, C.F. Thorn, M.M. Bertagnolli, T. Grosser, R.B. Altman, T.E. Klein, Celecoxib pathways: pharmacokinetics and pharmacodynamics, *Pharmacogenet. Genomics* 2012; 22 (4) 310-318. doi:10.1097/FPC.0b013e32834f94cb
59. Bekker A, Klopping C, Collingwood S. Meloxicam in the management of post-operative pain: Narrative review. *J Anaesthesiol Clin Pharmacol.* 2018;34(4): 450-7. doi:10.4103/joacp.JOACP\_133\_18
60. Bell FR, Dahl JD, Moore RA, Kalso EA. Perioperative ketamine for acute postoperative pain. *Cochrane Database of Systematic Reviews* 2006, Issue 1. Art. No: CD004603. doi: 10.1002/14651858.CD004603.pub2.
61. Elia\_N, Tramer\_M. Ketamine and postoperative pain – a quantitative systematic review of randomised trials. *Pain* 2005;113: 61-70
62. Laskowski\_K, Stirling\_A, McKay\_WP, Hyun\_JL. A systematic review of intravenous ketamine for postoperative analgesia. *Canadian Journal of Anaesthesia* 2011;58: 911-923. doi: 10.1007/s12630-011-9560-0.
63. Schmid\_RL, Sandler\_NA, Katz\_J. Use and efficacy of lowdose ketamine in the management of acute postoperative pain: a review of current techniques and outcomes. *Pain* 1999;82(2):111-25. doi: 10.1016/S0304-3959(99)00044-5.
64. Subramaniam\_K, Subramaniam\_B, Steinbrook\_R. Ketamine as adjuvant analgesic to opioids: a quantitative and qualitative systematic review. *Anesthesia and Analgesia* 2004;99: 482-95. doi:10.1213/01.ANE.0000118109.12855.07.
65. Lee\_M, Silverman\_S, Hansen\_H, Patel\_V, Manchikanti\_L. A comprehensive review of opioid-induced hyperalgesia. *Pain Physician* 2011;14: 145-161.
66. Low\_Y, Clarke\_CF, Huh\_BK. Opioid-induced hyperalgesia: a review of epidemiology, mechanisms and management. *Singapore Medical Journal* 2012;53(5):537-560.
67. Aroni\_F, Iacovidou\_N, Dontas\_I, Pourzotaki\_C, Xanthos\_T. Pharmacological aspects and potential new clinical applications of ketamine: reevaluation of an old drug. *Journal of Clinical Pharmacology* 2009;49: 957-964. doi: 10.1177/0091270009337941
68. Eikermann M, Grosse-Sundrup M, Zaremba S, Henry ME, Bittner EA, HoMmann U. Ketamine activates breathing and abolishes the coupling between loss of consciousness and upper airway dilator muscle dysfunction.




- Anesthesiology 2012;116(1):35-46. doi: 10.1097/ALN.0b013e31823d010a.
69. Peltoniemi\_MA, Hagelberg\_NM, Olkkola\_KT, Saari\_TI. Ketamine. A review of clinical pharmacokinetics and pharmacodynamics in anesthesia and pain therapy. *Clinical Pharmacokinetics* 2016;55: 1059-1077. doi: 10.1007/s40262-016-0383-6.
70. Yardeni IZ, Beilin B, Mayburd E, Levinson Y, Bessler H. The effect of perioperative intravenous lidocaine on postoperative pain and immune function. *Anesth Analg*. 2009;109: 1464-1469. doi: 10.1213/ANE.0b013e3181bab1bd.
71. de Oliveira CM, Issy AM, Sakata RK. Intraoperative intravenous lidocaine. *Rev Bras Anesthesiol*. 2010;60: 325-33 doi: 10.1016/S0034-7094(10)70041-6.
72. Hollmann MW, Durieux M. Local anesthetics and the inflammatory response. *Anesthesiology*. 2000;93: 855-75. doi: 10.1097/00000542-200009000-00038.
73. Cassuto J, Sinclair R, Bonderovic M. Anti-inflammatory properties of local anesthetics and their present and potential clinical implications. *Acta Anaesthesiol Scand*. 2006;50: 265-282. doi: 10.1111/j.1399-6576.2006.00936.x.
74. Scholz A. Mechanisms of (local) anaesthetics on voltage-gated sodium and other ion channels. *Br J Anaesth*. 2002;89: 52-61. doi: 10.1093/bja/aef163.
75. Rocha Lauret G. Mechanisms of analgesia of intravenous lidocaine. *Rev Bras Anesthesiol*. 2008;58: 280-286. doi: 10.1590/s0034-70942008000300011.
76. Minami K, Uezono Y. The recent progress in research on effects of anesthetics and analgesics on G protein-coupled receptors. *J Anesth*. 2013;27: 284-292. doi: 10.1007/s00540-012-1507-2
77. Lalenoh D, Bisri T, Yusuf I. Brain protection effect of lidocaine measured by interleukin-6 and phospholipase A2 concentration in epidural haematoma with moderate head injury patient. *J Anesth Clin Res*. DOI: 10.4172/2155-6148.1000388
78. Weinberg L, Peake B, Tan C, Nikfarjam M. Pharmacokinetics and pharmacodynamics of lignocaine: A review. *World J Anesthesiol*. 2015;4:17-29. doi: 10.1007/BF01062338.
79. Eipe N, Gupta S, Penning J. Intravenous lidocaine for acute pain: An evidence-based clinical update. *BJA Edu*. 2016;16: 292-298. DOI: <https://doi.org/10.1093/bjaed/mkw008>
80. Dube L, Granry JC. The therapeutic use of magnesium in anesthesiology, intensive care and emergency medicine: A review. *Can J Anaesth*. 2003;50: 732-746 doi: 10.1007/BF03018719.
81. Ryu JH, Kang MH, Park KS, Do SH. Effects of magnesium sulphate on intraoperative anaesthetic requirements and postoperative analgesia in gynaecology patients receiving total intravenous anaesthesia. *Br J Anaesth*. 2008;100: 397-403. doi: 10.1093/bja/aem407.
82. Belfer I. Nature and nurture of human pain. *Scientifica*. 2013;2013:415279 doi: 10.1155/2013/415279
83. Agrawal A, Agrawal S, Payal AS. Effect of continuous magnesium sulfate infusion on spinal block characteristics: A prospective study. *Saudi J Anaesth*. 2014;8: 78 doi:10.4103/1658-354X.125945
84. Kahraman F, Eroglu A. The effect of intravenous magnesium sulfate infusion on sensory spinal block and postoperative pain score in abdominal hysterectomy. *Biomed Res Int*. 2014;2014: 236024 doi: 10.1155/2014/236024.
85. Sills GJ. The mechanisms of action of gabapentin and pregabalin. *Curr Opin Pharmacol* 2006;6: 108-113. DOI: 10.1016/j.coph.2005.11.003
86. Bockbrader HN, Wesche D, Miller R, Chapel S, Janiczek N, Burger P. A comparison of the pharmacokinetics and pharmacodynamics of pregabalin and gabapentin. *Clin Pharmacokinet* 2010;49: 661-669. doi: 10.2165/11536200-000000000-00000.
87. Calandre EP, Rico-Villademoros F, Slim M. Alpha2delta ligands, gabapentin, pregabalin



- and mirogabalin: a review of their clinical pharmacology and therapeutic use. *Expert Rev Neurother* 2016;16: 1263-1277. DOI: 10.1080/14737175.2016.1202764
88. Dauri M, Faria S, Gatti A, Celidonio L, Carpenedo R, Sabato AF. Gabapentin and pregabalin for the acute postoperative pain management. A systematic-narrative review of the recent clinical evidences. *Curr Drug Targets* 2009;10:716-733. doi: 10.2174/138945009788982513.
89. Clarke H, Bonin RP, Orser BA, Englesakis M, Wijeyesundera DN, Katz J. The prevention of chronic postsurgical pain using gabapentin and pregabalin: a combined systematic review and meta-analysis. *Anesth Analg* 2012;115: 428-442. doi: 10.1213/ANE.0b013e318249d36e.
90. Chang CC, Yen WT, Lin YT, Wang LK, Hung KC, Wu ZF, et al. Perioperative pregabalin for preventive analgesia in breast cancer surgery: a meta-analysis of randomized controlled trials. *Clin J Pain* 2020;36: 968-977. doi: 10.1097/AJP.0000000000000883.
91. Hannon CP, Fillingham YA, Browne JA, Schemitsch EH, Mullen K, Casambre F, et al. The efficacy and safety of gabapentinoids in total joint arthroplasty: systematic review and direct meta-analysis. *J Arthroplasty* 2020;35: 2730-8.e6. doi: 10.1016/j.arth.2020.05.033.
92. Yu Y, Liu N, Zeng Q, Duan J, Bao Q, Lei M, et al. The efficacy of pregabalin for the management of acute and chronic postoperative pain in thoracotomy: a metaanalysis with trial sequential analysis of randomized controlled trials. *J Pain Res* 2018;12: 159-170. doi:10.1097/MD.00000000000009167
93. Wang SL, Wang H, Nie HY, Bu G, Shen XD, Wang H. The efficacy of pregabalin for acute pain control in herpetic neuralgia patients: a meta-analysis. *Medicine* 2017;96:e9167. doi: 10.1097/MD.00000000000009167.
94. Gottschalk A, Smith DS. New concepts in acute pain therapy: preemptive analgesia. *Am Fam Physician* 2001;63: 1979-1984.
95. Abu-Zaid A, Alomar O, AlNaim NF, Abualsaud FS, Jamjoom MZ, AlNaim LF. Preemptive pregabalin for postoperative analgesia during minimally invasive hysterectomy: a systematic review and meta-analysis of randomized controlled trials. *Obstet Gynecol Sci* 2022;65(2):133-44. doi: 10.5468/ogs.21345.
96. National Academies of Sciences. Engineering, and Medicine. In: Phillips JK, Ford MA, Bonnie RJ, eds. Health and Medicine Division; Board on Health Sciences Policy; Committee on Pain Management and Regulatory Strategies to Address Prescription Opioid Abuse. Washington, DC: National Academies Press; 2017: Pain Management and the Opioid Epidemic: Balancing Societal and Individual Benefits and Risks of Prescription Opioid Use.
97. Shafi S, Collinsworth AW, Copeland LA, et al. Association of opioid-related adverse drug events with clinical and cost outcomes among surgical patients in a large integrated health care delivery system. *JAMA Surg*. 2018;153: 757e763 doi: 10.1001/jamasurg.2018.1039.
98. William S, Feancis H. The pharamacology of morphine and its derivatives (review). *American Journal of the Medical sciences*. 1880;100(6):615-616
99. Wang JK, Nauss LA, Thomas JE. Pain relief by intrathecally applied morphine in man. *Anesthesiology*. 1979;50: 149-151 doi: 10.1097/0000542-197902000-00013.
100. Macintyre PE. Safety and efficacy of patient-controlled analgesia. *Br J Anaesth*. 2001; 87: 36-46. doi: 10.1093/bja/87.1.36.
101. Kim K-M. Analysis of the current state of postoperative patient-controlled analgesia in Korea. *Anesth Pain Med*. 2016; 11: 28-35. DOI: <https://doi.org/10.17085/apm.2016.11.1.28>
102. Stanley TH. The fentanyl story. *J Pain*. 2014; 15: 1215-26. doi: 10.1016/j.jpain.2014.08.010.
103. Bailey PL, Streisand JB, East KA, East TD, Isern S, Hansen TW, et al. Differences in magnitude and duration of opioid-induced respiratory depression and analgesia with fentanyl and sufentanil. *Anesth Analg*. 1990; 70: 8-15. doi:



- 10.1213/00000539-199001000-00003.
104. Huang AP, Sakata RK. Pain after sternotomy - review. *Braz J Anesthesiol.* 2016;66(4):395–401. doi: 10.1016/j.bjane.2014.09.013.
105. Halawi MJ, Grant SA, Bolognesi MP. Multimodal analgesia for total joint arthroplasty. *Orthopedics* 2015;38:e616–25. doi: 10.3928/01477447-20150701-61.
106. Kohring JM, Orgain NG. Multimodal analgesia in foot and ankle surgery. *Orthop Clin North Am* 2017;4: 495–505. doi: 10.1016/j.ocl.2017.06.005.
107. Kehlet H, Wilmore D. Multimodal strategies to improve surgical outcome. *Am J Surg* 2002;6: 630–641. doi: 10.1016/s0002-9610(02)00866-8.
108. Bergese SD, Brzezinski M, Hammer GB, et al. ATHENA: a Phase 3, open-label study of the safety and effectiveness of oliceridine (TRV130), A G-Protein selective agonist at the  $\mu$ -Opioid receptor, in patients with moderate to severe acute pain requiring parenteral opioid therapy. *J Pain Res.* 2019 Nov 14;12: 3113–3126. doi: 10.2147/JPR.S217563.
109. Rana MV, Desai R, Tran L, et al. Perioperative pain control in the ambulatory setting. *Curr Pain Headache Rep.* 2016;20(3):18. doi: 10.1007/s11916-016-0550





## Intubación Vigil en Paciente con Angina de Ludwig: Reporte de Caso

### Vigil Intubation in a Patient with Ludwig's Angina: Case Report

<sup>1</sup>Sánchez-Romero Tania, <sup>2</sup>Falcón-Valdés Lizbeth, <sup>2</sup>Ham-Armenta Cristian Irvin, <sup>2</sup>Olivares Mendoza-Horacio, <sup>2</sup>Hernández-Pérez Yossune Itzel, <sup>1</sup>Verónica Ruíz-Vasconcelos, <sup>1</sup>Oralia Lara-Padilla. <sup>1</sup>Médico Residente de Anestesiología Hospital Ángeles Lomas, CDMX. <sup>2</sup>Médico Adscrito, Hospital Ángeles Lomas, CDMX.

**Anestesia en México 2023; 35(1):**

Fecha de recepción: octubre 2022  
Fecha de revisión: noviembre 2022  
Fecha de publicación: enero 2023

taniia.sr@gmail.com

#### Resumen

La angina de *Ludwig* es una infección de rápida evolución. La infección es típicamente polimicrobiana, las bacterias comunes que causan la angina de Ludwig incluyen: *Streptococcus viridans*, *Staphylococcus aureus*, especies de estreptococos B-hemolíticos, *Staphylococcus epidermidis*, género *Bacteroides*, *Fusobacterium nucleatum*, *Peptostreptococcus* y *Enterobacter aerogenes*. Los síntomas más avanzados incluyen trismo, meningismo, babeo, disfagia y posición en trípode, sugieren compromiso de las vías respiratorias. En esta fase de la enfermedad si el paciente no es tratado a tiempo puede ocurrir más tarde obstrucción grave y riesgo de pérdida inminente de las vías respiratorias. Presentamos el caso de una mujer de 59 años en quien

se realizó manejo avanzado de la vía aérea (VA) mediante intubación vigil (IV). La intubación el paciente despierto tiene una alta tasa de éxito y un perfil de seguridad favorable y se ha citado como estándar de oro en el manejo de la VA para una vía aérea difícil predicha (VADP). La intubación traqueal despierto consiste en colocar un tubo traqueal en un paciente despierto que respira espontáneamente, comúnmente con broncoscopia flexible o video laringoscopia. Esto permite asegurar la VA antes de la inducción de la anestesia general evitando los posibles riesgos y consecuencias del manejo de la VA en un paciente anestesiado.

**Palabras clave:** Angina de *Ludwig*, manejo de vía aérea, intubación vigil.



## Abstract

*Ludwig's* angina is a rapidly progressing infection. The infection is typically polymicrobial, with common bacteria causing *Ludwig's* angina including: *Streptococcus viridans*, *Staphylococcus aureus*, B-hemolytic streptococcus species, *Staphylococcus epidermidis*, *Bacteroides* genus, *Fusobacterium nucleatum*, *Peptostreptococcus*, and *Enterobacter aerogenes*. More advanced symptoms including lockjaw, meningismus, drooling, dysphagia, and tripod position suggest airway compromise. In this phase of the disease, if the patient is not treated in time, serious obstruction and risk of imminent loss of the respiratory tract can occur later. We present the case of a 59-year-old woman who underwent advanced airway management through awake intubation. Awake intubation has a high success rate and a favorable safety profile and has been cited as the gold standard in airway management for a predicted difficult airway. Awake tracheal intubation involves placing a tracheal tube in an awake, spontaneously breathing patient, most commonly with flexible bronchoscopy or video laryngoscopy. This allows the airway to be secured before the induction of general anesthesia, avoiding the possible risks and consequences of managing the airway in an anesthetized patient.

**Keywords:** *Ludwig's* angina, airway management, awake intubation.

## Introducción.

La angina de *Ludwig* es una infección de rápida evolución, que afecta el suelo de la boca, recibió su nombre de Karl Friedrich Wilhelm Von Ludwig en 1836, quien describió por primera vez esta patología. El compromiso de la VA es la principal causa de muerte en estos pacientes (1-2). Se acuñó el término angina por el dolor torácico descrito inicialmente, sin embargo, esta es una complicación tardía de la mediastinitis descendente (2).

La descripción clásica incluye (a) infección bilateral, (b) tanto el espacio submandibular como el sublingual, así como el espacio submentoniano, (c) la infección es una celulitis indurada que se propaga rápidamente y (d) la infección comienza en el piso de la boca (3). La infección odontogénica representa el 70 % de los casos. En los pacientes adultos, los abscesos periapicales entre los molares mandibulares son la etiología más común,

mientras que las infecciones de las vías respiratorias superiores (VRS) lo son en niños. La mortalidad se debe con mayor frecuencia al compromiso de la vía respiratoria (VR) y llega al 50 % en los pacientes no tratados (1).

La infección es típicamente polimicrobiana, incluyendo principalmente la flora de la cavidad oral. Los estreptococos del grupo *viridans* se encuentran en más del 40 % de los casos, seguidos por *Staphylococcus aureus* (27 %) y *Staphylococcus epidermidis* (23 %) (1). Se ha encontrado que los pacientes con trastornos mentales tienen peor salud dental y mayores grados de edentulismo y caries que la población general. Sequedad de boca iatrogénica debido a los efectos anticolinérgicos de los psicotrópicos y los efectos del alcohol, así como el hábito tabáquico son factores de riesgo que se suman (4). Inicialmente comienza como una infección oral, los pacientes a menudo presentan fiebre, malestar general, escalofríos y debilidad generalizada (1).

Las raíces de los dientes mandibulares se encuentran debajo de las inserciones mandibulares milohioideas. La infección se propaga hacia atrás y hacia arriba, siguiendo los espacios sublingual y submandibular. La afectación de estos espacios puede resultar en un aumento de tamaño de la lengua y tejido subyacente, lo que eventualmente conduce a la oclusión de las vías respiratorias si no se realiza ninguna intervención (1, 3).

Los síntomas más avanzados, como trismo, meningismo, babeo, disfagia y posición en trípode, sugieren compromiso de las VR, puede ocurrir más tarde en el curso clínico a medida que empeora la obstrucción grave y existe el riesgo de pérdida inminente de las vías respiratorias. (1) (3)

A medida que los síntomas empeoran, los pacientes pueden inclinarse hacia adelante en la posición de trípode para maximizar el diámetro de las VR. El trismo sugiere extensión al espacio parafaríngeo, mientras que el meningismo sugiere compromiso del espacio retrofaríngeo. También pueden estar presentes adenopatías sublinguales, submentonianas y cervicales, aunque su ausencia no debe excluir el diagnóstico. (1)

Para poder realizar un adecuado abordaje de estos pacientes se deben tener en cuenta todos los factores de cada paciente, un equipo multidisciplinario listo para intervenir en cualquier contingencia, tener en mente algoritmos actuales de manejo de vía aérea difícil (VAD)





y ayudas cognitivas que eliminen el sesgo de fijación ante una situación de emergencia, para que con todo ello el desenlace de cada intervención sea el deseado.

Es conocido que con cada manipulación sobre la VA se puede provocar un traumatismo y daño tisular que puede dificultar el acceso a la misma, los intentos reiterados de intubación sin éxito generan edema y sangrado que puede redundar en dificultades para la ventilación y la oxigenación. La evaluación de la VA es fundamental porque nos va a dar una información previa sobre las posibles complicaciones, por lo tanto, nos permite establecer una estrategia anticipada de una dificultad prevista. Esta evaluación o predicción sobre la VA no solo incluye consideraciones anatómicas y fisiológicas, sino también elementos situacionales y clínicos (factores humanos) que pueden influir en la actuación clínica (4)

El manejo de la VADA consiste en intervenciones que abordan la intubación traqueal despierto, la intubación traqueal anestesiada o la intubación despierta y anestesiada. Una de las recomendaciones para el manejo de estos pacientes es tener una estrategia preformulada. Esta estrategia dependerá, en parte, de la cirugía programada, la condición del paciente, cooperación del paciente, edad del paciente y habilidades y preferencias del anesthesiólogo (5).

En caso de dificultades técnicas recordar ser consciente del paso del tiempo, el número de intentos y la saturación de oxígeno, limitar el número de intentos de intubación traqueal para evitar las posibles lesiones o complicaciones (5). Por ello, el Vórtex recomienda limitar los intentos con cada línea de vida hasta un máximo de tres. Además, cualquier repetición con cada línea de vida se debe hacer introduciendo algunas modificaciones a la técnica para aumentar las posibilidades de éxito del nuevo intento (4).

Si el enfoque seleccionado falla o no es factible, identifique una intervención invasiva alternativa. Asegurarse que la VA invasiva sea realizada por una persona capacitada (5). La intubación traqueal despierto (ITD) tiene una alta tasa de éxito y un perfil de bajo riesgo y se ha citado como el estándar de oro en el manejo de la vía aérea para una VADP (6).

La intubación traqueal despierto consiste en colocar un tubo traqueal en un paciente despierto que respira espontáneamente, más comúnmente con broncoscopia

flexible o videolaringoscopia. Esto permite asegurar la VA antes de la inducción de la anestesia general, evitando los posibles riesgos y consecuencias del manejo difícil de la VA en un paciente anestesiado. La intubación traqueal despierto tiene un perfil de seguridad favorable porque tanto la ventilación espontánea como el tono intrínseco de las VR se mantienen hasta que se intuba la tráquea.

El éxito de ITD depende de la aplicación tópica efectiva de anestésico local en la VR. La vasoconstricción de las fosas nasales reduce la incidencia de epistaxis (7). Se recomienda el uso de vasoconstrictores nasales tópicos antes de la intubación nasotraqueal (Grado A).

La ITD puede realizarse de forma segura y eficaz sin sedación (8). Sin embargo, su uso durante la ITD puede reducir la ansiedad y el malestar del paciente y aumentar la tolerancia al procedimiento (9).

El remifentanilo y la dexmedetomidina se asocian con altos niveles de satisfacción del paciente y bajo riesgo de sobresedación y obstrucción de la VR cuando se usan para ITD (9).

La anestesia debe inducirse solo cuando la verificación de dos puntos haya confirmado la colocación correcta del tubo traqueal (Grado D). Una vez que el broncoscopio flexible está en la tráquea, se debe identificar la carina antes de avanzar el tubo traqueal para minimizar el riesgo de extravío (Grado D). La distancia desde la punta del tubo traqueal hasta la carina debe confirmarse según corresponda antes de retirar el broncoscopio (Grado D). Al retirar el broncoscopio flexible o el videolaringoscopio, se debe tener cuidado para mantener la posición correcta del tubo traqueal. La punta del broncoscopio debe estar en posición neutra y el tubo traqueal sostenido firmemente en su posición (Grado D). El manguito del tubo traqueal se puede inflar suavemente antes, durante o después de la inducción de la anestesia (10).

### Caso clínico.

Paciente femenino de 59 años de edad, quien ingresa al servicio de cirugía oncológica por presentar dolor submaxilar izquierdo, otalgia, disfagia, disnea, así como sensación de hinchazón en lengua y mandíbula izquierda de tres días de evolución. Refirió someterse a endodoncia cuatro días previos a la presentación del cuadro clínico, sin especificar tratamiento, presentó aumento de volumen en la región submaxilar en los días siguientes,



asociándose a odinofagia e incapacidad para la apertura oral.

Dentro de sus antecedentes personales de relevancia presenta: hipertensión arterial sistémica tratada con nebulolol 5 mg/ hidroclorotiazida 12.5 mg, diabetes tipo II tratada con metformina 750 mg, depresión tratada con zolpidem 10 mg, fluoxetina 20 mg, clonazepam 1mg, enfermedad por reflujo gastroesofágico en tratamiento con esomeprazol 40 mg, hipotiroidismo secundario tratado con levotiroxina sódica 100 µg, liotironina 20 µg, antecedentes quirúrgicos: histerectomía total abdominal a los 30 años de edad, tiroidectomía total a los 49 años y colecistectomía laparoscópica el mismo año. A su ingreso se realiza impregnación antibiótica con ceftriaxona 1g, metronidazol 500 mg. Laboratorios de ingreso Hb 11.8 gr/dL, leucocitos 12,300 uL, bandas 3 %, plaquetas 281,000 uL, Proteína C Reactiva 14.3, procalcitonina 0.08, Glucosa 79 mg/dL, Creatinina 0.83 mg/dL, BUN:11.7 mg/dL, ácido úrico 8.5 mg/dL, Na 136 mEq/L, K 4mEq/L, Cl 99 mEq/L, P 3.38 mg/dL, Mg 1.59, T4 Libre 1.03, T4 9.2, T3 0.50, TSH 0.69.

Se realiza tomografía axial computarizada de cuello identificando colección cervical organizada debajo del ángulo de la mandíbula de lado izquierdo (Figura 1) y se puede observar el desplazamiento de los tejidos blandos adyacentes, así como de la VA (Figura 2). Con todos los antecedentes se decide realizar intervención quirúrgica para drenaje de colección.

Figura 1: Tomografía corte axial: colección organizada de un centímetro debajo del ángulo de la mandíbula lado izquierdo.

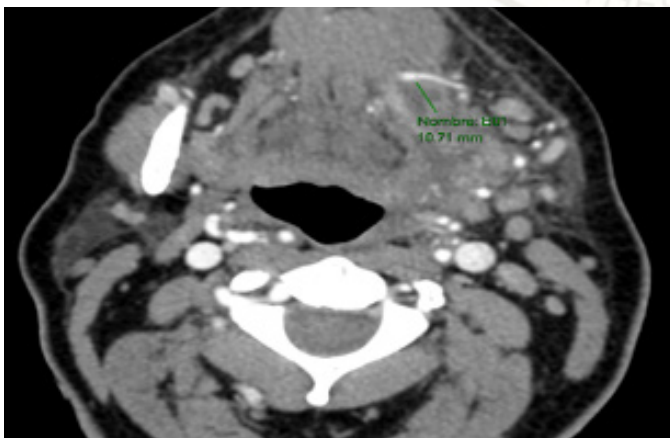


Figura 2: Tomografía corte sagital: Aumento de volumen de colección submaxilar y el desplazamiento parcial de estructuras adyacentes de VA.

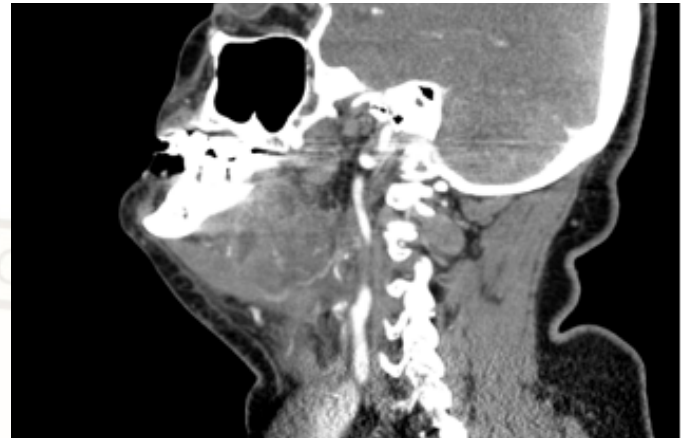

Figura 3: Tomografía corte sagital. Aumento de dimensiones de colección con bordes regulares, parcialmente definidos de contenido heterogéneo y desplazamiento de estructuras adyacentes.

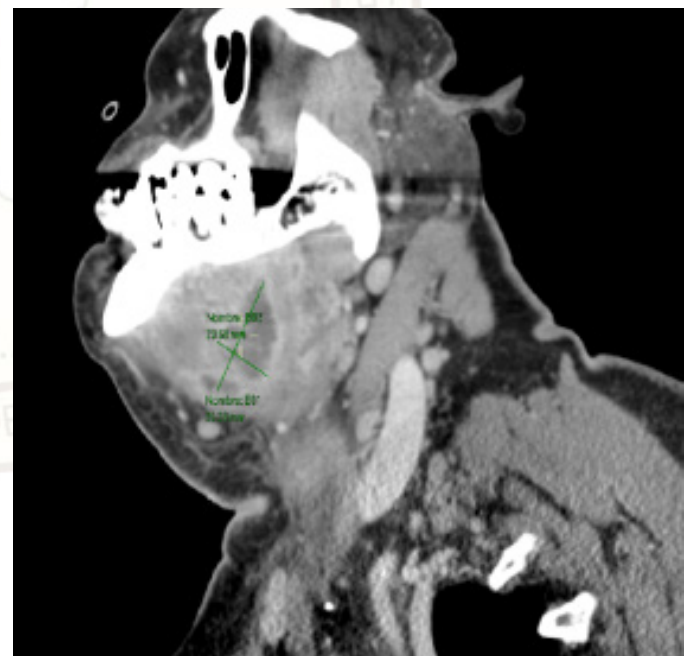




Figura 3: Tomografía corte sagital. Aumento de dimensiones de colección con bordes regulares, parcialmente definidos de contenido heterogéneo y desplazamiento de estructuras adyacentes.

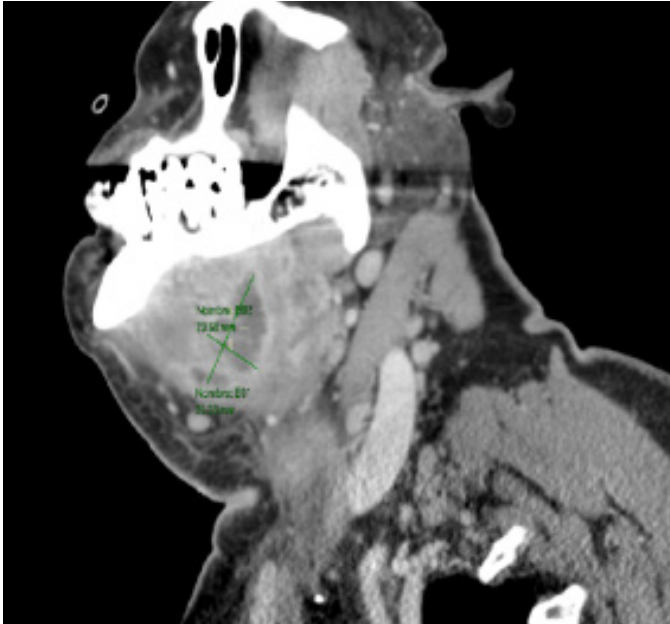


Figura 5: Introducción del fibrolaringoscopio en narina izquierda, bajo visualización directa se introduce hasta pasar a través de las cuerdas vocales mediante vocalización para permitir el paso del instrumento sin dañarlas, en la imagen se puede observar que el tubo traqueal ya está "montado" en el fibroscopio, ya en adecuada posición se desliza el tubo nasotraqueal.

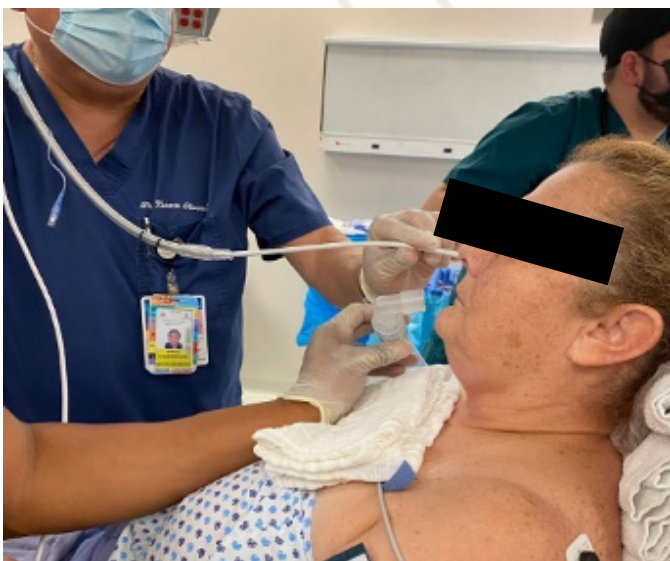
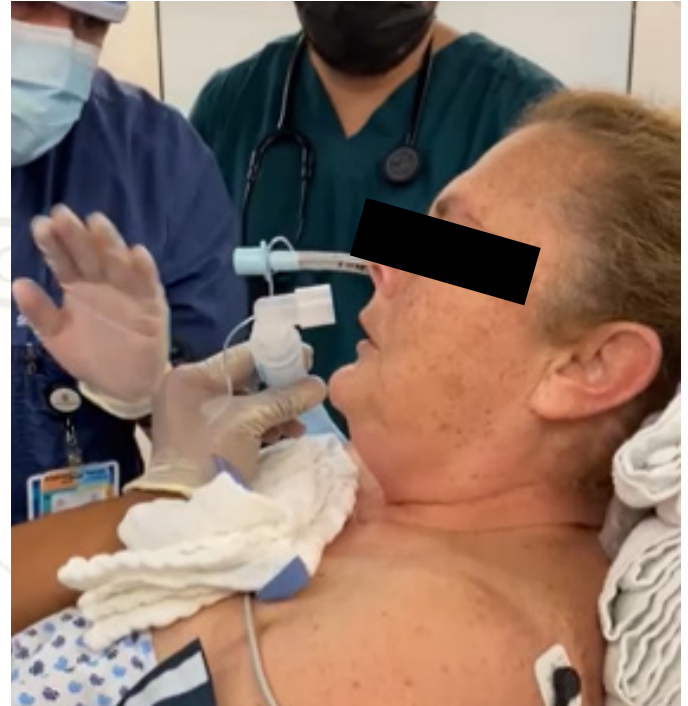
Figura 6: Intubación nasotraqueal en paciente vigil. Se puede observar que el tubo endotraqueal se encuentra en la correcta posición.



Se ingresa paciente con obesidad grado II, IMC de 35; *Mallampati* no valorable debido a incapacidad para la apertura oral con una distancia Interincisivos de menos de un centímetro, cuello ancho, corto, limitación para la extensión de la articulación atlantooccipital de 12° lo que corresponde en la escala de *Bell House Dore* a un grado II, distancia tiro mentoniana de seis centímetros. Ingresó a la sala de preanestesia, donde se explica que debido a todos estos factores es candidata a procedimiento de intubación en paciente despierto, por alto riesgo de colapso de la VA o rotura de absceso con instrumentación clásica (laringoscopia).

Se realizó topicalización de la VA, se administró micronebulizaciones con lidocaína al 2 % (80 mg - 4 mL), se pide a la paciente que nos ayude a identificar la narina más permeable con lo que se elige y dilata narina izquierda con cánula nasofaríngea número 6 y 7 con



lidocaína crema 5 %. Ingresó paciente a sala quirúrgica se colocó monitorización no invasiva (PANI), SpO<sub>2</sub>, ETCO<sub>2</sub>, ECG. Signos vitales al inicio del procedimiento FC: 80 lpm, FR: 18 rpm, TA: 130/90 mm Hg, SpO<sub>2</sub>: 94 %, se preoxygena con mascarilla facial a seis Lt/min por diez minutos. Previo a iniciar el procedimiento se pide al equipo quirúrgico que estén preparados y vestidos en caso de que se presente vía aérea quirúrgica (VAQ) de emergencia. Se realizó sedación con ketamina 7 mg (100 µg/kg), remifentanilo en perfusión 0.04-0.06 µg/kg/min, dexmedetomidina perfusión 0.3 µg/kg/h. Se administra oximetazolina dos disparos en la nariz izquierda, para evitar sangrado en la manipulación del fibrolaringoscopio. Se inició procedimiento iniciando con la introducción del fibroscopio por nariz izquierda, se instila lidocaína al 2 % con técnica "spray as you go" en cuerdas vocales con vocalización y bajo visualización directa hasta localizar carina, llegados a este punto se desliza y coloca tubo traqueal armado número siete al primer intento, corroborado su adecuada colocación con capnografía y auscultación de campos pulmonares, una vez asegurada la VA se profundiza sedación. Mantenimiento anestésico con sevoflurano 2 vol %, rocuronio 50 mg, remifentanilo en infusión 0.12 µg/kg/min; ventilación mecánica controlada por volumen (VT):425 mL, FR:12-14 rpm, ETCO<sub>2</sub>: 30-34 mm Hg, SpO<sub>2</sub>:99 %, FiO<sub>2</sub>: 50 %, PEEP:6 cmH<sub>2</sub>O. Se realiza procedimiento por equipo quirúrgico sin incidentes, se drena absceso de 70 mL aproximadamente de líquido purulento.

La extubación se realizó con paciente despierto, con apoyo de perfusión de remifentanilo a 0.04 µg/kg/min, reflejos protectores de la VA presentes y siguiendo órdenes, se retira tubo endotraqueal sin incidentes. Se lleva a la paciente a la unidad de cuidados posanestésicos donde ingresa con los siguientes signos vitales FC:70 lpm, FR:16 rpm, TA:110/70 mm Hg, SpO<sub>2</sub>:97 %, Aldrete:9/10, Ramsay:2, ENA:2/10. Se egresa a su habitación hemodinámicamente estable, sin compromiso en la VA.

### Discusión.

El manejo se enfoca en evaluaciones seriadas de la VR y el estado hemodinámico del paciente. Muchos casos pueden manejarse inicialmente con antibióticos y observación estrecha en un entorno de cuidados intensivos, pero los pacientes con inflamación significativa de la VR, disnea,

estridor, cianosis o empeoramiento de los síntomas de la VR requieren intervención en la VR (1). Una evaluación preoperatoria adecuada es clave en la identificación de una posible VAD (3).

La tomografía computarizada demuestra una sensibilidad del 95 % y una especificidad del 53 % para angina de Ludwig. Sin embargo, se ha observado que cuando la tomografía se combinaba con el examen clínico, la especificidad aumentaba al 80 % mientras que la sensibilidad permanecía en el 95 % (3). La resonancia magnética también se puede utilizar para el diagnóstico, pero debido al tiempo requerido para obtener la prueba, por lo general no es factible en el entorno de urgencias (1). El ultrasonido en la angina de Ludwig es útil para la toma de decisiones clínicas y la intervención en el manejo de la VR de urgencia, sin embargo, es operador dependiente. La evaluación de la extensión de la enfermedad, la afectación de la VR y la estimación del diámetro glótico proporcionan información para la toma de decisiones tempranas sobre el manejo seguro y sin complicaciones de la VR y el drenaje quirúrgico (11).

Hoy en día se emplean métodos no invasivos para poder realizar una adecuada valoración y anticipación de la VAD no predicha. La endoscopia virtual por tomografía computarizada (EV-TC) es una técnica no invasiva que permite la visualización de superficies intraluminales mediante la reconstrucción tridimensional de aire/tejidos blandos. La mayor parte de la literatura previamente publicada describe la utilidad de la EV en casos de estenosis severa con alta sensibilidad en la identificación de lesiones exofíticas, lo que hace que esta técnica sea útil en el tratamiento y la planificación quirúrgica (12).

La imagen de EV-TC puede ser extremadamente útil para el manejo perioperatorio de pacientes con lesión obstructiva de la VAS. Además, una técnica combinada permite un manejo seguro al facilitar el paso del broncoscopio de fibra óptica a través de la región obstruida al tiempo que disminuye el riesgo de intubación fallida y/o traumatismo de la VR (13).

Tres de las técnicas de intubación más comúnmente utilizadas para pacientes con angina de Ludwig incluyen traqueotomía electiva, intubación nasal a ciegas despierto e intubación nasal u oral de fibra óptica flexible. La laringoscopia directa estándar suele fallar debido a la firmeza del suelo de la boca y al desplazamiento posterior



de la lengua (3,14).

Si es posible, los pacientes deben ser intubados por vía nasotraqueal en posición sentada con un endoscopio de intubación flexible utilizando una técnica de intubación despierto con preparación para una VAQ (15). La *Difficult Airway Society* (DAS) recomienda que “debe establecerse y probarse una topicalización eficaz (lidocaína)” (6).

Si bien los médicos deben prepararse para una VAQ, la cricotirotomía puede ser particularmente desafiante en estos pacientes debido a la distorsión de la parte anterior del cuello en casos de infección extensa (15). La traqueotomía con el paciente despierto puede ser necesaria en pacientes con edema grave (1). La intubación difícil se identificó como la causa más común de morbilidad desde la década de 1990 de acuerdo con la Sociedad Americana de Anestesiólogos (ASA). Con las infecciones profundas de cuello, la mortalidad ocurre con mayor frecuencia debido a la hipoxia o la asfixia. Esta infección puede causar trismus, edema laríngeo y movilidad limitada del cuello, lo que puede contribuir a dificultar el manejo del paciente (3,16).

El bloqueo del nervio laríngeo superior tradicional, el bloqueo del nervio laríngeo posterior intraorales y la inyección de anestésico local transtraqueal para bloqueos del nervio laríngeo recurrente pueden ser difíciles en anatomía distorsionada e incluso contraindicados cuando la infección se ha diseminado al cuello (3,14). Por lo tanto, se puede preferir la anestesia tópica de la VR. El aerosol tópico de lidocaína para la VR o, preferiblemente, la lidocaína nebulizada con mascarilla facial o la lidocaína nebulizada por vía oral (similar a un “tratamiento respiratorio”) pueden ser las mejores opciones (3).

La seguridad de la extubación después de la cirugía está determinada por el examen preoperatorio, la extensión de la infección y el edema y la adecuación del drenaje quirúrgico. En los casos de edema preoperatorio extenso de la VR o cuando se identifican induración y edema tisular en lugar de una gran acumulación de pus, la extubación puede ser imprudente. En estos casos se puede considerar la traqueotomía (3).

Si se sospecha un edema significativo de la VR, se puede colocar un catéter de *Cook* a través del tubo endotraqueal (ETT) en la tráquea para asegurar una vía atraumática para la reintubación si es necesario. Se recomienda dejar

el catéter de *Cook* colocado durante un mínimo de 30 minutos después de retirar el TET. Como alternativa, el manguito del TET se puede desinflar durante al menos varios minutos antes de la extubación. Si el paciente puede respirar alrededor del tubo con un manguito desinflado, lo más probable es que el edema laríngeo no sea lo suficientemente significativo como para comprimir la luz de la tráquea o causar una obstrucción de los tejidos blandos (3).

### Complicaciones.

Aunque la tasa de mortalidad ha disminuido, desde el 10 % si se trata adecuadamente hasta el 50 % en aquellos que no reciben el tratamiento adecuado, pueden ocurrir varias complicaciones, y la mediastinitis ascendente constituye una de las complicaciones más graves. Otros incluyen fascitis necrosante del cuello y el tórax, pericarditis, rotura de la arteria carótida, trombosis de la vena yugular, empiema pleural, neumonía y síndrome de dificultad respiratoria aguda. Pueden ocurrir complicaciones en más de una cuarta parte de los pacientes (1).

### Conclusiones.

A pesar de que la angina de *Ludwig* es una patología que se conoce desde ya hace muchos años, sigue mostrando ser una patología de alto riesgo de morbi-mortalidad, con riesgos inminentes durante su tratamiento para el anestesiólogo y todo el equipo quirúrgico. Por ello es imprescindible realizar una adecuada y extensa valoración anestésica para tener un adecuado manejo, así como la comunicación interdisciplinaria se vuelve indispensable en estos casos para atender y prever cualquier posible complicación.

Podemos concluir que no debemos menospreciar la patología por común que parezca y siempre estar preparados ante cualquier contingencia y escenarios posibles con varios planes de acción, siguiendo los algoritmos ya descritos.



## Referencias

1. Bridwell R, Gottlieb M, Koefman A, Long B. Diagnosis and management of Ludwig's angina: An evidence-based review. *American Journal of Emergency Medicine*. 2021;41: 1–5. DOI 10.1016/j.ajem.2020.12.030.
2. Li RM, Kiemeny M. Infections of the neck. *Emergency Medicine Clinics of North America*. 2019; 37:95–107. DOI 10.1016/j.emc.2018.09.003.
3. Dowdy RAE, Emam HA, Cornelius BW. Ludwig's angina: Anesthetic management. *Anesthesia Progress*. 2019;66(2):103–10. DOI 10.2344/anpr-66-01-13.
4. Charco-Mora P, Urtubia R, Reviriego-Agudo L. The vortex model: A different approach to the difficult airway. *Revista Española de Anestesiología y Reanimación*. 2018;65(7):385–393. DOI 10.1016/j.redar.2018.05.006.
5. Apfelbaum JL, Hagberg CA, Connis RT, Abdelmalak BB, Agarkar M, Dutton RP, et al. American Society of Anesthesiologists Practice Guidelines for Management of the Difficult Airway. *Anesthesiology*. 2022;136(1):31–81. DOI 10.1097/ALN.0000000000004002.
6. Ahmad I, El-Boghdady K, Bhagrath R, Hodzovic I, McNarry AF, Mir F, et al. Difficult Airway Society guidelines for awake tracheal intubation (ATI) in adults. *Anaesthesia*. 2020;75(4):509. DOI 10.1111/anae.14904.
7. Song J. A comparison of the effects of epinephrine and xylometazoline in decreasing nasal bleeding during nasotracheal intubation. *Journal of Dental Anesthesia and Pain Medicine*. 2017;17(4):281–287. DOI 10.17245/jdapm.2017.17.4.281.
8. Woodall NM, Harwood RJ, Barker GL. Complications of awake fiberoptic intubation without sedation in 200 healthy anaesthetists attending a training course. *British Journal of Anaesthesia*. 2008;100(6):850–855. DOI 10.1093/bja/aen076
9. Johnston KD, Rai MR. Conscious sedation for awake fiberoptic intubation: A review of the literature. *Canadian Journal of Anesthesia*. 2013;60(6):584–599. DOI 10.1007/s12630-013-9915-9.
10. Higgs A, McGrath BA, Goddard C, Rangasami J, Suntharalingam G, Gale R, et al. DAS guidelines on the airway management of critically ill patients. *Anaesthesia*. 2018;73(8):1035–1036. DOI 10.1111/anae.14352
11. Narendra PL, Vishal NS, Jenkins B. Ludwig's angina: need for including airways and larynx in ultrasound evaluation. *BMJ Case Reports*. 2014;2014: bcr2014206506. DOI 10.1136/bcr-2014-206506
12. Guarnizo A, Glikstein R, Tshmaister-Abitbul V, Busca I, El-Sayed S, Odell M. Comparison of diagnostic accuracy of computed tomography virtual endoscopy and flexible fibre-optic laryngoscopy in the evaluation of neck anatomic structures and neoplasms. *Neuroradiology Journal*. 2021;34(1):8–12. DOI 10.1177/1971400920957232.
13. Sgalambro F, Sanfilippo F, Santonocito C, Caltavuturo C, Grillo C. Virtual laryngoscopy and combined laryngoscopic-bronchoscopic approach for safe management of obstructive upper airways lesions. *British Journal of Anaesthesia*. 2014;113(2):304–306. DOI 10.1093/bja/aeu251.
14. Rahman T, Ahmed S, Rahman S. Decompression of Ludwig's angina in a pregnant patient under bilateral superficial cervical plexus block. *Journal of Perioperative Practice*. 2022;32(4):66–68. DOI 10.1177/1750458919834195.
15. Ovassapian A, Tuncbilek M, Weitzel EK, Joshi CW. Airway management in adult patients with deep neck infections: a case series and review of the literature. *Anesthesia Analgesia*. 2005;100(2):585–589. DOI 10.1213/01.ANE.0000141526.32741.
16. Silva CM, Paixão J, Tavares PN, Baptista JP. Life-Threatening complications of Ludwig's angina: A series of cases in a developed country. *BMJ Case Reports*. 2021;14(4). DOI 10.1136/bcr-2020-240429.



## Técnica de Intubación Despierto en el Paciente Adulto: A Propósito de un Caso con Secuencia de Pierre Robin.

### Awake Intubation Technique in the Adult Patient: A Case Report with Pierre Robin Sequence.

<sup>1</sup>Tomás Ruiz-Durán, <sup>2</sup>Diego Aviña-Pérez, <sup>3</sup>Mirna Magali Delgado-Carlo. <sup>1</sup>Médico Residente de Segundo año de la especialidad de Anestesiología del Hospital Regional “General Ignacio Zaragoza” ISSSTE. México. <sup>2</sup>Médico Adscrito al servicio de Anestesiología del Hospital Regional “General Ignacio Zaragoza” ISSSTE. México. <sup>3</sup>Médico titular del curso de Anestesiología del Hospital Regional “General Ignacio Zaragoza” ISSSTE. México.

**Anestesia en México 2023; 35(1):**

Fecha de recepción: octubre 2022  
Fecha de revisión: noviembre 2022  
Fecha de publicación: enero 2023

dr.tomasruiz5@gmail.com

#### Resumen

La secuencia *Pierre Robin* (SPR) es una enfermedad rara, se conforma por la triada de malformaciones **orofaciales** (Retrognatia, glosopstis y fisura palatina) que provocan obstrucción de la vía aérea (VA). Esta condición anatómica requiere de una o varias intervenciones quirúrgicas, siendo esta la razón por la cual debe existir un abordaje y cuidado anestésico de la VA en forma adecuada. Masculino de 24 años de edad programado para cirugía de avance mandibular. Abordaje despierto de la VA con lidocaína en spray al 10 %, más sedación con dexmedetomidina y fentanilo. Intubado con fibroscopio sin complicaciones. La importancia de realizar una planificación pre quirúrgica con una valoración exhaustiva de la VA, y elegir entre videolaringoscopia o fibrobroncoscopia nos permite

asegurar la VA. La intubación en el paciente despierto, es una técnica descrita para los casos de vía aérea difícil VAD, es importante establecer un adecuado plan de actuación para manejar la situación en condiciones óptimas.

**Palabras clave:** Vía aérea difícil, intubación paciente despierto, *Pierre-Robin*, Fibroscopia.

#### Abstract

The *Pierre Robin* sequence (PRS) is a rare disease, it is made up of the triad of orofacial malformations (retrognathia, glossopstis and cleft palate) that cause airway (AV) obstruction. This anatomical condition requires one or several surgical interventions, this being the reason why there must be an adequate approach and anesthetic care of the AV. 24-year-old



male scheduled for mandibular advancement surgery. Awake approach to the AV with 10 % lidocaine spray, plus sedation with dexmedetomidine and fentanyl. Intubated with a fiberscope without complications. The importance of carrying out pre-surgical planning with an exhaustive assessment of the AS, and choosing between video laryngoscopy or fiberoptic bronchoscopy allows us to ensure the AS. Intubation in the awake patient is a technique described for cases of difficult airway VAD, it is important to establish an adequate action plan to manage the situation in optimal conditions.

**Keywords:** Difficult airway, awake patient intubation, *Pierre-Robin*, Fibroscopy.

## Introducción

La evaluación anestésica perioperatoria de los pacientes permite tomar decisiones más acertadas en el manejo de la VA del paciente con datos clínicos francos de dificultad para su abordaje. Para el diagnóstico de VAD, no se cuenta con un criterio único, se toman en cuenta varias situaciones que se dividen en clínicas, patológicas y anatómicas, que, al conjuntarse en un solo paciente, lo convierten en un caso de dificultad para su intubación. Entre la clínica se utiliza un sin fin de exámenes como la evaluación de *Mallampati*, *Belhouse-Dore*, *Patil- Aldreti*, distancia interincisiva, distancia esterno-mentoniana, prognatismo de mandíbula, presencia de órganos dentarios, tamaño de lengua, entre otras. Pero ninguna de estas pruebas tiene la sensibilidad y la especificidad adecuada para el diagnóstico de VAD, es necesario, por lo tanto, integrarlas en su conjunto y así utilizar otras escalas con puntajes para intentar predecir el riesgo de VAD. De este modo, contamos con el índice IPID, Escala de *LEMON*, *OBESSE*, *Wilson*, *El- Ganzouri*, *Langerous*, *Khan*, etcétera. (9,14)

En el caso de las patológicas se enumeran todas aquellas que comprometen la VA, entre las que se pueden mencionar el absceso submandibular, bocio, tumores supraglóticos, tumores subglóticos, estenosis traqueal, quemaduras faciales y del cuello, trauma, ostecondrosis de la articulación temporo-mandibular, trismus, entre otras. Mientras que, entre las causas anatómicas, podemos incluir aquellas no modificables, es decir las que se asocian a la genética del paciente, como es micrognatia, macroglosia, retrognatia, labio y paladar

hendido, glosoptosis, agenesia de cornetes, síndromes clínicos como trisomía 21, *Pierre Robin*, *Treacher Collins*, craneosinostosis, fisuras faciales, microsomnia hemifacial, etcétera. (14)

Existen actualmente distintas guías de manejo de vía aérea difícil anticipada (VADA); sin embargo, las técnicas son poco descritas, tiene sus particularidades y es por ello que esta revisión indicaremos el manejo actual del paciente adulto programado para cirugía electiva con datos de VADP, a través, de un caso clínico poco común pero que cumple con criterios clínicos, patológicos y anatómicos de VADP.

## Presentación de caso

Se trata de masculino de 24 años de edad programado para cirugía de avance mandibular con los siguientes antecedentes de importancia. APNP: Originario de la Ciudad de México. Anestésicos: a los ocho años de edad recibió una mentoplastia de avance con intento fallido de abordaje de la VA, sin reacción alérgica a anestésicos endovenosos.

**Exploración física:** Paciente consciente, alerta, cooperador, sin deterioro neurológico con *Glasgow* 15/15, cráneo normocéfalo, sin exostosis ni endostosis, cuero cabelludo con adecuada implantación abundante y fino, pupilas isocóricas de tres mm, nariz permeable con adecuada entrada y salida de aire en ambas narinas. Cavidad oral hidratada con dentadura completa, cuenta con triada de *Pierre Robin Micrognatia*, Paladar hendido y glosoptosis, Predictores de VA: *Mallampati IV*, *Patil- Aldreti III*, *Bellhouse-dore: II*. Distancia inter incisivos: III (2.5 cm). Protrusión mandibular III, distancia Esterno-mentoniana III (12 cm) con un índice de predictor de intubación difícil (IPID) de 16 puntos (*figura 1*), (que equivale en la escala a: Gran dificultad a la intubación requiere de más de dos intentos y ayuda de tres maniobras o más), cuello cilíndrico con tráquea central permeable, sin adenomegalias, sin bocio sin ingurgitación yugular, tórax simétrico con adecuados movimientos de amplexación y amplexión, ruidos cardiacos rítmicos de buen tono e intensidad sin soplos, sin agregados, campos pulmonares con presencia de murmullo vesicular desde apical hasta basal en ambos hemitórax, abdomen plano blando depresible sin dolor a la palpación, sin datos de irritación peritoneal, extremidades integras simétricas,





sin compromiso neurovascular, moviliza las cuatro extremidades, reflejos osteotendinosos presentes. Fuerza muscular conservada. Laboratorios: biometría hemática: (Hb) 16.5 mg/dL, hematocrito (Ht): 49.8 %, plaquetas 244,000 f/dL, leucocitos: 6.900; tiempos de coagulación: TP: 13.2 segundos, INR 1.1 %, TPT: 27.2 segundos. Química sanguínea: Glucosa 66 mg/dL, urea 21.2 mg/dL, creatinina 1.1 mg/dL, Na 142 mmOs/dL, K 4.0 mmOsm/dL, Cl: 96 mmOsm/dL. Valoración cardiovascular: Clasificación de *Goldman* Clase 1, riesgo ASA: II

Figura 1A: Micrognatia y dismorfia facial.

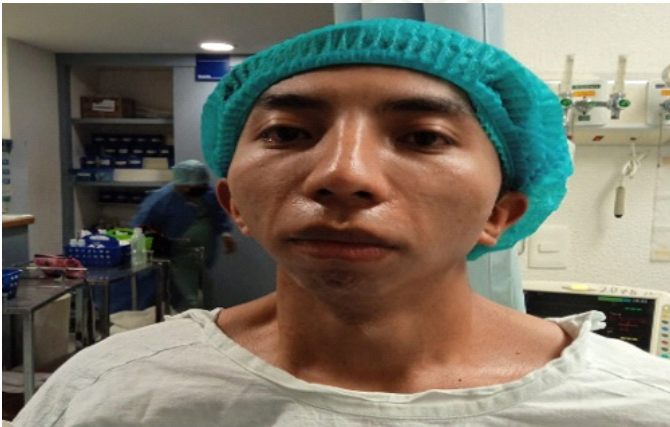

Figura 1B: *Mallampati IV*, distancia interinsiciva grado II, órganos dentarios supernumerarios y de implantación inadecuada, glosoptosis.

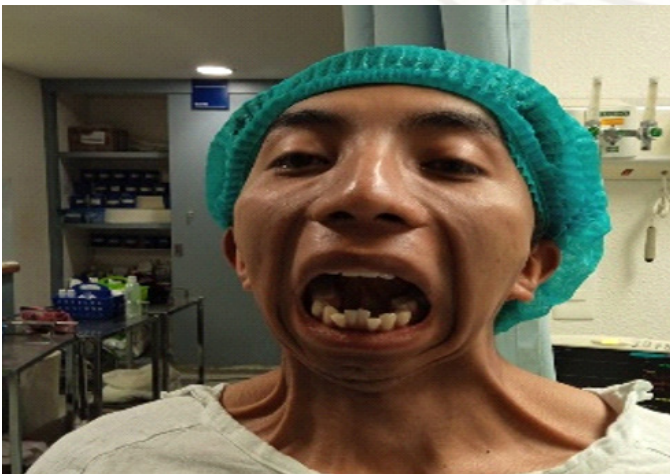
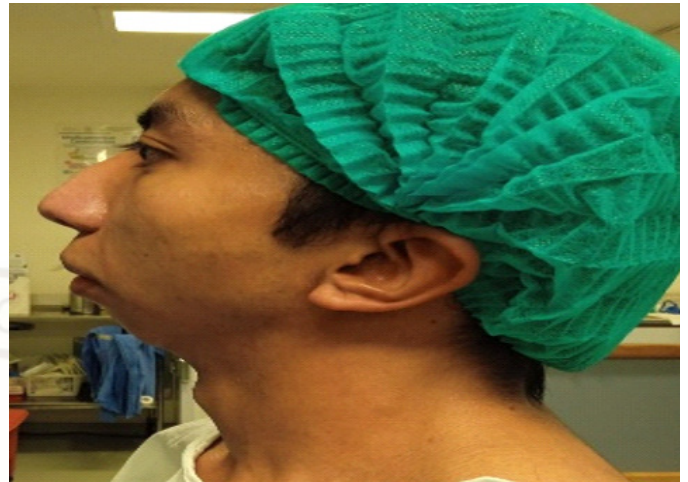
Figura 1C: *Patil Aldreti III*. Retrognatia.



Estudios de imagen: radiografía de cráneo simple  
Figura 2: Radiografía de cráneo simple. Lado izquierdo proyección lateral donde se observa la glosoptosis, la tráquea se observa con estrechamiento en su tercio medio.

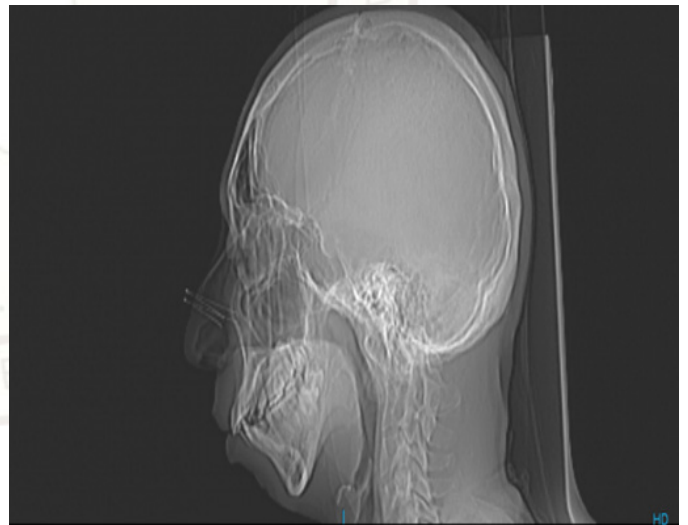



Figura 3: Rx de lado derecho, proyección antero posterior se observa paladar hendido y desviación del septum nasal.

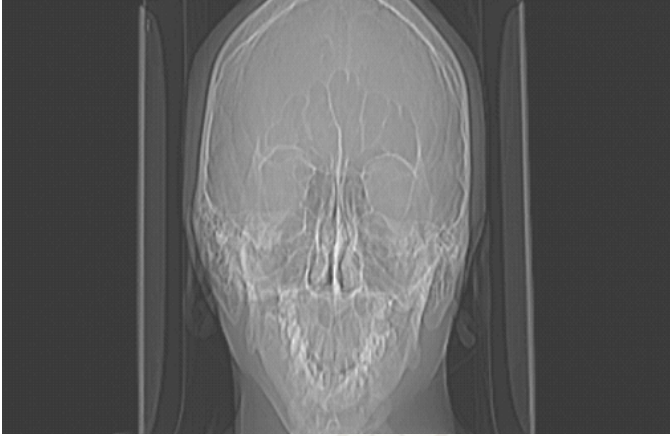


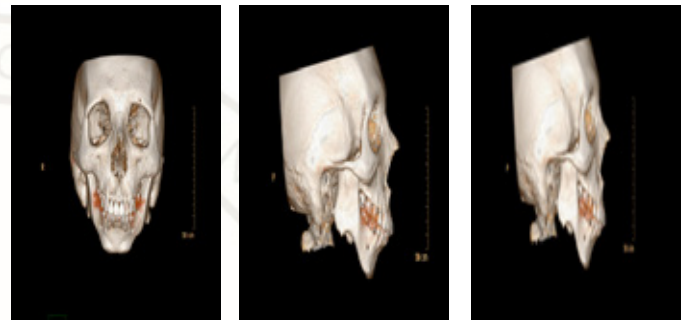
Figura 4A: Tomografía computada de cráneo reconstructiva

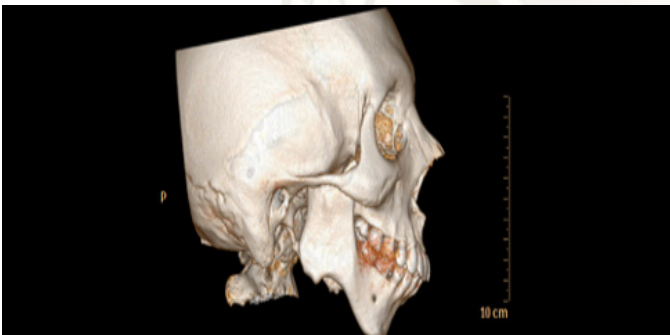

Figura 4B: TC de cráneo reconstructiva ósea de paciente, lado izquierdo se observa micrognatia, retrognatia, se observa además, alteración de la articulación temporo-mandibular.

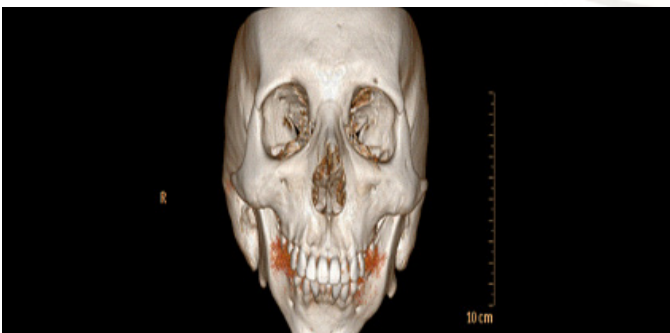

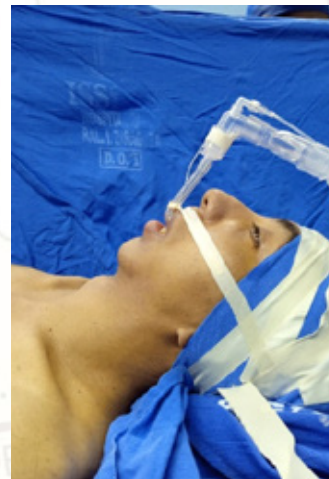Figura 5ABC: Tomografía computada de cráneo simple y contrastada: Rx simple corte sagital. A: se observa neumatización de los cornetes maxilares y desviación del septum nasal a la izquierda. B: Hueso maxilar con hendidura, órganos dentales con inadecuada implantación. C: hueso mandibular de menor tamaño, con evidencia de micrognatia donde los incisivos superiores sobrepasan los inferiores, ramas mandibulares pequeñas, en conjunto nos indica un espacio oral pequeño para la edad.



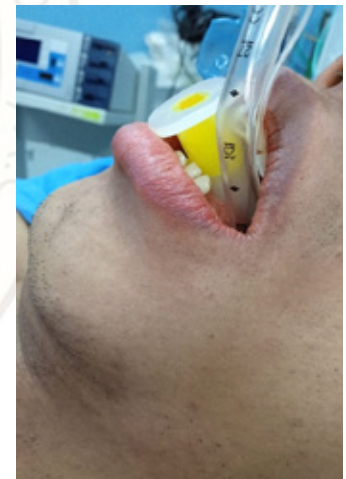A

B

C



ABC



El paciente recibió anestesia general balanceada, con abordaje despierto de la VA, ante los datos que presentaba el paciente y el antecedente de fallo en su abordaje en edad más joven. Solicitamos el apoyo del servicio de endoscopia de nuestro hospital para la intubación despierto orotraqueal.

Se informó al paciente y familiar responsable en qué



consistía la técnica, cómo se prepararía y cuáles eran los planes en caso de fracaso; así también, se indicaron los riesgos y complicaciones inherentes a esta técnica. Se resolvieron dudas y firmaron el consentimiento para el procedimiento anestésico- quirúrgico.

El paciente se hospitalizó un día antes, donde se inició manejo protector gástrico, antibiótico y se aseguró una vía venosa permeable. El día de la cirugía en el área de recuperación se tomaron signos vitales y se iniciaron nebulizaciones con lidocaína al 2 % 60 mg con 1.5 mL de NaCl 0.9 % por cinco min, posteriormente se impregnaron dos hisopos con lidocaína al 10 % y se introdujeron gentilmente en ambas fosas nasales por un tiempo de cinco min, iniciamos oxígeno suplementario por cánulas nasales simples a tres L/min y una perfusión de dexmedetomidina a 0.5 µg/kg, con administración previa de atropina 500 µg i.v, como antisialagogo. Tras 15 min de perfusión, se pasó paciente a la sala quirúrgica donde continuamos el monitoreo no invasivo y se tenía preparado carro de VAD; para mantener el confort del paciente y evitar el reflejo nauseoso, administramos lidocaína en spray al 10 % dos disparos en parte posterior de la lengua y solicitamos realizara gárgaras para después deglutir el anestésico. Ya en posición de decúbito dorsal con bulto en cabeza de 10 cm de altura, se procede a administrar fentanilo fraccionado sin perder ventilación espontánea, con un total de 150 µg i.v, con lo cual se inicia abordaje con fibroscopio y cánula *Overssapián*, para proteger equipo de endoscópico, se observa orofaringe, nasofaringe y se localiza apertura glótica con sus estructuras anatómicamente sin alteraciones: glotis, cuerdas vocales y primeros anillos traqueales, a través del canal de trabajo de fibroscopio instilamos lidocaína al 1 % 4 mL transtraqueal y peri glótico, (se produjo ligeros tos) tras cinco minutos introducimos fibroscopio hasta llegar a la bifurcación traqueal (Carina) donde deslizamos tubo endotraqueal tipo *Murphy* 7.5 mm de diámetro interno, con dicha ubicación, se observó capnografía y capnometría, se selló el neumoempaque con 4 mL de aire, se procede a iniciar inducción anestésica con propofol 2 mg/kg, fentanilo 3 µg/kg, cisatracurio 100 µg/kg, se continuo hipnosis con sevoflurano con CAM 0.7-0.8.

Al término de la cirugía se extubó al paciente con respiración espontánea, con criterios clínicos y gasométricos

adecuados y con nivel de sedación *Ramsay II*.

### Síndrome de *Pierre Robin*.

Este síndrome o mejor dicho secuencia, fue descrito en el año 1923 por *Pierre Robin* como una dificultad respiratoria asociada a glosoptosis e hipoplasia mandibular. Hoy en día la secuencia es caracterizada por retrognatia o micrognatia, glosoptosis y obstrucción de la VA. (Figura 1ABC). (2,5,7,17)

Su origen se debe a un desarrollo anómalo del primer arco branquial que se encarga de la formación de los ojos, oídos, mandíbula y paladar, por lo tanto, las anomalías se desarrollan en dichas estructuras. Lo que ocurre es una migración insuficiente de células de la cresta neural hacia el primer arco durante la cuarta semana de desarrollo embrionario. Se genera una detención del desarrollo de la mandíbula o "micrognatia", la falta de espacio empuja la lengua hacia el paladar en forma de "U". La micrognatia puede provocar la caída de la lengua "glosoptosis", hacia la faringe, generando una obstrucción de la VA. En los pacientes con micrognatia o retrognatia, el mentón es desplazado posteriormente causando la caída de la lengua hacia la región posterior de la pared faríngea. Esto genera obstrucción de la VA durante la inspiración. (2,5,7,17)

Es un heterogéneo defecto de nacimiento que tiene una prevalencia de aproximadamente 1 en 8500 nacidos vivos. Con una distribución igual en hombres y mujeres, excepto en los casos que está ligada al cromosoma X. (5,7)

La causa de la secuencia de *Pierre Robin*, es posible que se deba a una herencia autosómica recesiva. Una variante ligada al cromosoma X, ha sido reportada incluyendo malformaciones cardíacas. (5,7,17)

Existen tres teorías fisiopatológicas para explicar la ocurrencia de la Secuencia de *Pierre Robin*

- Teoría mecánica: es la más aceptada. Indica que el evento inicial, hipoplasia mandibular, ocurre entre la 7ª y 11ª semana de gestación. Esto mantiene a la lengua alta en la cavidad, causando una hendidura palatina previniendo que se cierren los pilares del paladar. Esta teoría explica la clásica hendidura en forma de "U" invertida y la ausencia de un labio hendido asociado. El oligohidramnios podría desempeñar un papel en su etiología ya que la carencia



de líquido amniótico podría causar la deformación de la barbilla y del impacto subsecuente de la lengua entre los pilares del paladar. (2,7,17)

- Teoría de la maduración neurológica: un retardo en la maduración del SNC, específicamente del nervio hipogloso, el cual tiene una conducción retardada. (7,16,17)

- Teoría de desnaturalización romboencefálica: el motor y la organización reguladora del romboencéfalo se relaciona con un problema grave de la ontogénesis. (7,16,17)

El llanto en los bebés tiende a mantener la permeabilidad de la VA, en cambio al caer dormidos pueden generar obstrucción de la misma. La dificultad para la alimentación en estos niños es muy difícil y por ello, presentan retraso del crecimiento y desarrollo, si este círculo vicioso no es tratado, puede llegar al agotamiento, falla cardíaca y finalmente la muerte. (9,14)

El tratamiento puede ser conservador o quirúrgico, la mayoría opta por el conservador y mantener al paciente en prono hasta que exista adecuado crecimiento de la mandíbula, esta maniobra permite que la mandíbula y la lengua caigan hacia adelante, despejando la VA. Si este tratamiento fracasa puede considerarse una glosopexia, traqueostomía o expansión mandibular también llamada distracción ósea. (Figura 2, 3, 4, 5).(9,14)

### Intubación del paciente despierto con síndrome de *Pierre Robin*

Las recomendaciones actuales de intubación despierto, parten de una buena exploración clínica, la presencia de materiales adecuados para su abordaje y de la praxis del anestesiólogo en el manejo de este tipo de pacientes.

En lo general, las distintas literaturas que se consultaron para esta revisión fue poco lo que se encontró con relación al manejo detallado del abordaje con fibroscopio, en algunos casos se registraron fracasos en el abordaje que termino en deceso del paciente, otros más en traqueostomía de emergencia o cricotiroidectomía, en ningún caso se mencionó el abordaje *FONA* en pacientes con secuencia de *Pierre Robin*. La mayor dificultad para el abordaje de la VA se presenta en los pacientes con dicho síndrome pero en la edad adulta, ya que por fisiopatología, los niños son *Pierre Robin* que no fueron atendidos quirúrgicamente en su infancia

con distractores, presentan un crecimiento anormal de la mandíbula generando a la par osificación anómala y restricción cada vez más importante de la apertura oral con alteración de la articulación temporomandibular, sin contar que además la lengua crece y produce una mayor obstrucción de la VA al encontrarse muy posterior. (3,6,9,13,14,15,)

En la edad adulta, el paciente con secuencia de *Pierre Robin*, presenta lo que actualmente llamamos VAD anatómica y fisiológica, es decir, que además de las modificaciones anatómicas que alteran la ventilación normal del paciente, presentan hipoxemia crónica asociada a SAOS (Síndrome de Apnea Obstructiva del Sueño) casi todos ellos, con datos de hipertensión pulmonar, asociación extra, que presenta un reto para el manejo anestésico, no solo de la VA, sino hemodinámico del paciente con este síndrome y sometido a cirugía de alto riesgo. (9,13,14)

En conjunto resumimos en varios pasos lo que las distintas guías, casos clínicos reportados con secuencia de *Pierre Robin*, mencionan en relación al abordaje de la VA con el paciente despierto. (Tabla 1). (1,3,6,8,13,)

**Tabla 3: Asociación de variables con prueba de Chi cuadrada**

A. Consulta anestésica para diagnóstico y evaluación clínica de la VA.
A. Información al paciente y familiar responsable.
B. Obtención de consentimiento informado.
C. Integración de equipo multidisciplinario según caso (cardiología, pediatría, cirugía, otorrinolaringología, endoscopia, etc.)
Día de la cirugía-anestesia: Preparación.
1. Monitorización continua y capnografía
2. Contar con carro de VAD
3. Check list de materiales y personal capacitado
4. Administrar antisiolagogo (glicopirrolato de elección, en caso de no contar con éste, atropina a dosis de 10-15 µg/kg).
5. Sedación con ventilación espontánea (opciones: ketamina 0.5-1 mg/kg; Dexmedetomidina 0.3-0.6 µg/kg; propanidido: 2-3 mg/kg perfusión).
6. Anestesia del tracto respiratorio: Lidocaína nebulizada 0.5 mg/kg, lidocaína al 10 % en narinas (para abordaje nasotraqueal) o cavidad oral (para abordaje orotraqueal). En algunos casos, se reportó bloqueo de rama lingual del nervio glosofaríngeo con aplicación de bupivacaína 0.5 % con epinefrina 1:200,000 para analgesia postoperatoria.
7. Fibroscopio flexible:
8. Elegir fibroscopio de 3.7 mm de diámetro para tubos endotraqueales mayores de 4.5 mm de diámetro interno, para medidas más pequeñas utilizar fibroscopio neonatal.
9. Instalar el tubo traqueal previamente lubricado en el fibroscopio hasta la parte superior y fijo.
10. Colocación de cánula Williams u Ovassapian.
11. Sellar adecuadamente la mascarilla facial de Patil o mascarilla VNW y mantener flujo de oxígeno de 5 a 10 L x minuto.
12. A través de la membrana de trabajo de la mascarilla facial de Patil se introduce el fibroscopio, de preferencia en línea media hacia la cánula de Williams u Ovassapian.
13. Incrementar analgesia sistémica con fentanilo de 0.5-1 µg/kg PI, o remifentanilo 0.05 µg/kg/min en perfusión. Evitado perder ventilación espontánea.
14. Introducir lentamente el fibroscopio y describir la anatomía y las estructuras visibles. Sin entrar a la VA, se instila, por el canal de trabajo del fibroscopio, anestésico local sobre las cuerdas y transtraqueal, para evitar Laringoespasmos y broncoespasmo. Al localizar la carina se desliza el tubo endotraqueal. Se recomienda una vez al llegar a la carina aumentar la sedación con propofol de 0.5 a 1mg/kg dosis única.
15. Corroboramos capnografía, sellamos neumo taponamiento. se fija tubo endotraqueal e inicio de inducción anestésica endovenosa.



## Referencias

1. Cladis F, Kumar A, Grunwalldt L, Otterson T, Ford M, Losee JE. Pierre Robin Sequence. *Anesth Analg* 2014; 119(2): <https://doi.org/10.1212/ane.0000000000000301>.
2. Dave N, Goel A, Shah H, Muneshwar P. The troublesome triumvirat: Temporomandibular joint ankylosis. Pierre Robin Syndrome and severe obstructive sleep apnoea. *Indian Journal of Anaesthesia* 2020; 64(9): 800. [Doi.org/10.4103/ija.ija\\_741\\_19](https://doi.org/10.4103/ija.ija_741_19).
3. George, Leah R., et al. «Pierre Robin Sequence With Full Stomach for Emergency Ventriculoperitoneal Shunt: Anesthetic Challenges». *Journal of Neurosurgical Anesthesiology* 2017; 29(3): 358-359. DOI.org (Crossref), <https://doi.org/10.1097/ANA.0000000000000280>.
4. Gómez OJ, Barón O I, Peñarredonda ML. (2018). Pierre Robin sequence: An evidence-based treatment proposal. *Journal of Craniofacial Surgery*, 2018;29(2):332–338. <https://doi.org/10.1097/scs.00000000000004178>.
5. Guerrero Domínguez R, López Herrera-Rodríguez D, Acosta Martínez J, García Santiagosa M. Manejo de la vía aérea en un paciente con secuencia de Pierre Robin para la cirugía de distracción osteogénica mandibular. *Revista Electrónica de Anestesiología* 2015;7(8):1–4.
6. Hsieh ST, Woo AS. Pierre Robin Sequence. *Clinics in Plastic Surgery* 2019; 46(2): 249–259. <https://doi.org/10.1016/j.cps.2018.11.010>.
7. Martínez Plaza A, Fernández Valadés R, España López A, García Medina B, Capitán Cañadas LM, Monsalve Iglesias F. Cambios en la dimensión de la vía aérea en pacientes con secuencia de Pierre-Robin asociada a síndromes malformativos tras distracción mandibular. *Planificación del vector de distracción. Revista Española de Cirugía Oral y Maxilofacial* 2015; 37(2): 71–79. <https://doi.org/10.1016/j.maxilo.2013.10.001>.
8. Onal O, Zora ME, Saltali A, Bozdogan S, Bengi Celik J. Our Experience With Regional Anesthesia in a Case of Pierre Robin Syndrome. *Anesthesiology and Pain Medicine* 2016: 6(1). <https://doi.org/10.5812/aapm.33480>.
9. Parameswari A, Vakamudi M, Manickam A, Swaminathan R, Ramasamy AM. Nasal fiberoptic-guided oral tracheal intubation in neonates and infants with Pierre Robin sequence. *Pediatric Anesthesia* 2011; 21(2): 170–171. <https://doi.org/10.1111/j.1460-9592.2010.03486.x>
10. Park S, Ahn J, Kim HJ, Choi EJ, Kim HY. Endotracheal intubation using a three-dimensional printed airway model in a patient with Pierre Robin sequence and a history of tracheostomy. *Korean Journal of Anesthesiology*. 2020; <https://doi.org/10.4097/kja.20430>
11. Schwarz, Weiss M. Endotracheale intubation bei Patienten mit Pierre-Robin-Sequenz. *Der Anaesthesist*; 2021;50(2): 118-21. DOI.org (Crossref), <https://doi.org/10.1007/s001010170032>.
12. Semjen F, Bordes M, Cros AM. Intubation of infants with Pierre Robin syndrome: the use of the paraglossal approach combined with a gum-elastic bougie in six consecutive cases. *Anaesthesia*. 2008; 63(2): 147–150. <https://doi.org/10.1111/j.1365-2044.2007.05097.x>
13. Stricker PA, Budac S, Fiadjo JE, Rehman MA. Awake laryngeal mask insertion followed by induction of anesthesia in infants with the Pierre Robin sequence. *Acta Anaesthesiologica Scandinavica* 2008; 52(9): 1307–1308. <https://doi.org/10.1111/j.1399-6576.2008.01751.x>
14. Suárez Barrientos, Eduardo, et al. Síndrome de Pierre Robin. *Gaceta Médica Boliviana* 2010; 33(1): 38-43. SciELO, [http://www.scielo.org.bo/scielo.php?script=sci\\_abstract&pid=S1012-29662010000100008&lng=es&nrm=iso&tlng=es](http://www.scielo.org.bo/scielo.php?script=sci_abstract&pid=S1012-29662010000100008&lng=es&nrm=iso&tlng=es).
15. Tiol Carrillo A. Secuencia malformativa de Pierre Robin: informe de un caso y revisión de la literatura. *Revista ADM* 2017;74(3):146–151. <https://www.medigraphic.com/pdfs/adm/od-2017/od173g.pdf>
16. Vlaten, A., Casey, M., Grudzinski, A. & Drysdale,



- S. (2020). Comparison of the STORZ CMAC video laryngoscope to standard direct laryngoscopy in a Pierre Robin manikin. Randomised crossover trial. *European Journal of Anaesthesiology* 2020;37(6):504-506. Doi.org/10.1097/eja.00000001191.
17. Yin N, Fang L, Zhang L, Cai Y, Fan G, Shi X, Huang H. Predictor of postoperative dyspnea for Pierre Robin Sequence infants. *Open Medicine* 2020; 15(1): 915–920. <https://doi.org/10.1515/med-2020-0231>





## Manejo de Vía Aérea Difícil Anticipada en Paciente con Osteosarcoma de Maxilar Izquierdo: Reporte de caso.

### Anticipated Difficult Airway Management in a Patient with Left Maxilla Osteosarcoma: A Case Report.

Hernández-Martínez Helga Marivilia<sup>1</sup>, Ramos-Xochihua Larissa Manuella<sup>1</sup>, Ferrer-Moreno Gonzalo<sup>2</sup>, Aguilar-Silva Fernando<sup>3</sup>

<sup>1</sup>Médico residente de segundo año de la especialidad en Anestesiología del Centro Médico Nacional (CMN) 20 de noviembre del Instituto de Seguridad Social para el Servicio de los Trabajadores del Estado (ISSSTE), curso avalado por la Universidad Nacional Autónoma de México (UNAM), ciudad de México, México. <sup>2</sup>Médico adscrito al servicio de Anestesiología del CMN 20 de noviembre del ISSSTE, Ciudad de México, México. <sup>3</sup>Médico adscrito y titular del curso de Anestesiología del CMN 20 de noviembre del ISSSTE, ciudad de México, México.

**Anestesia en México 2023; 35(1):**

Fecha de recepción: octubre 2022  
Fecha de revisión: noviembre 2022  
Fecha de publicación: enero 2023

mariviliahernandez@hotmail.com

#### Resumen

**Introducción:** Los pacientes con antecedente de patología maxilofacial pueden presentar vía aérea difícil (VAD) por lo que es necesario planear estrategias para su manejo. Paciente femenino de 36 años de edad con antecedente de resección del maxilar y paladar izquierdo secundario a osteosarcoma recibió anestesia general balanceada con manejo avanzado de la vía aérea (VA) para realizarse una cirugía de reconstrucción de tercio medio facial con colgajo libre radial. Los cambios anatómicos resultantes de sus antecedentes condicionaron la presencia de una VAD anticipada. **Discusión:** Antes de iniciar el manejo de la VA

se debe hacer una evaluación dirigida a la vía respiratoria buscando cambios en las estructuras anatómicas de los pacientes, así como identificar sus factores de riesgo médico y quirúrgicos que puedan condicionar una VAD; y así determinar las medidas preventivas pertinentes para el manejo adecuado principalmente durante la inducción, intubación y extubación traqueal. **Conclusiones:** La intubación en paciente despierto guiada por endoscopia y la extubación en paciente despierto son estrategias seguras y efectivas para el manejo de la VAD anticipada; su éxito dependerá en gran medida de una adecuada comunicación con el paciente en el preanestésico.



**Palabras Clave:** Control de vía aérea, manejo de vía aérea, intubación nasotraqueal, osteosarcoma.

## Abstract

**Introduction:** Patients with a history of maxillofacial pathology may present with a difficult airway (DA). Therefore, it is necessary to plan strategies for its management.

A 36-year-old female patient with a history of left maxilla and palate resection secondary to osteosarcoma received balanced general anesthesia with advanced airway management (AW) to undergo midface reconstruction surgery with a radial free flap. The anatomical changes resulting from her history conditioned the presence of an anticipated DA. **Discussion:** Before starting AW management, an evaluation directed to the airway should be carried out, looking for changes in the anatomical structures of the patients, as well as identifying their medical and surgical risk factors that may condition a DA; this will determine the relevant preventive measures for its proper management mainly during tracheal induction, intubation, and extubation.

**Conclusions:** Endoscopy-guided awake intubation and awake extubation are safe and effective strategies for anticipated DA management; their success will largely depend on adequate communication with the patient in the preanesthetic period.

**Keyword:** Airway control, airway management, nasotracheal intubation, osteosarcoma.

## Introducción

La patología maxilofacial puede dificultar tanto la ventilación con mascarilla facial como la intubación traqueal. Los defectos o deformidades faciales, tumores, traumatismos, limitación para la apertura oral, procesos infecciosos y/o el tratamiento con radioterapia previo a la intervención pueden dificultar la exposición de la glotis para la intubación y generar situaciones de intubación difícil (1).

La Asociación Americana de Anestesiólogos (ASA *American Society of Anesthesiologists*) define la VAD como toda situación clínica en la cual haya dificultad anticipada o no anticipada o donde el fracaso es experimentado por un médico capacitado en el cuidado de la anestesia, incluyendo pero no limitado a uno o más

de las siguientes situaciones: ventilación por mascarilla facial, laringoscopia, ventilación con dispositivo supraglótico, intubación traqueal, extubación o acceso invasivo de VA (2).

La implementación adecuada de protocolos de manejo de VAD es uno de los retos más importantes que puede afrontar un Médico Anestesiólogo al suministrar una anestesia general. La correcta realización de maniobras y la utilización de dispositivos que permitan una ventilación y oxigenación adecuada y segura para pacientes sometidos a una anestesia general es crucial en el caso de cirugía oral y cirugía maxilofacial (1).

El manejo de la VAD anticipada consiste en intervenciones que abordan la intubación traqueal con el paciente despierto, la intubación traqueal con el paciente anestesiado o la intubación con paciente despierto y VA tratada con anestésicos locales. La técnica con el paciente despierto es mejor tolerada cuando el paciente ha tenido una explicación clara de la técnica y la VA ha sido tratada previamente con anestésicos locales (2).

Por otro lado, con respecto a la extubación de una VAD existen estrategias para disminuir las complicaciones como una evaluación de preparación del paciente para la extubación, presencia de un persona capacitada para ayudar con la extubación, selección del momento y lugar apropiado para la extubación, planificación para una posible reintubación, traqueotomía electiva, extubación con paciente despierto, oxígeno suplementario durante todo el proceso de extubación y extubación con un estilete de *Eschmann* intercambiador (2,3,4).

Presentamos el caso del manejo de una VAD anticipada en una paciente con antecedente de resección maxilar izquierda secundaria a osteosarcoma, obteniéndose el consentimiento informado de la paciente para su difusión.

## Caso clínico

Femenino de 36 años de edad con diagnóstico de osteosarcoma de maxilar izquierdo a la cual se le realiza reconstrucción de tercio medio facial con colgajo libre radial bajo anestesia general balanceada más monitorización invasiva (Ver imagen 1).

Como antecedentes cuenta con el diagnóstico síndrome de *Turner* y osteosarcoma de maxilar izquierdo diagnosticado en 2017 cuando se le realizó





hemipaladectomía más maxilectomía izquierda con colocación de prótesis temporal en ese mismo año. Adicionalmente, recibió radioterapia y quimioterapia adyuvante con un total de 32 sesiones, sin embargo, posterior a los tratamientos de quimioterapia presentó necrosis y pérdida de la cubierta cutánea con exposición de material de osteosíntesis por lo que se le retiró dicho material el 16 de febrero de 2022.

Peso 60 kg, talla 1.50 cm, a la exploración física dirigida se observa en región maxilar izquierda con zona de pérdida de la continuidad de la piel de 3 x 4 x 2 cm, no se observa sangrado o salida de secreción (Ver imagen 2), mucosa oral bien hidratada, presencia de prótesis dental total superior removible. El resto de la exploración de la VA se describe en la (Tabla 1).

**Tabla 1: Valoración de Vía Aérea**

Parámetro	Clasificación
Apertura Oral	IV (< 2 cm)
Mallampati modificada por Samssoon y Young	IV (Sólo se observa paladar duro)
Distancia Tiromentoniana	III (< 6 cm)
Distancia Esternomentoniana	III (11.5 cm)
Bellhouse-Doré (grado de movilidad de la articulación atlanto-occipital)	III ( 2/3 de movilidad)
Protrusión Mandibular	III (Incisivos inferiores quedan por detrás de superiores)

Previo a la cirugía, se explica detalladamente a la paciente la intubación oro y nasotraqueal guiada por fibronoscopio y la posibilidad de que deba realizarse una traqueostomía en caso de abordaje fallido de la VA. Se realiza monitoreo inicial no invasivo obteniendo los siguientes signos vitales: presión arterial no invasiva (PANI) 123/83 mm Hg, frecuencia cardiaca (FC) 83 lpm, frecuencia respiratoria (FR) 14 rpm, saturación de oxígeno SpO<sub>2</sub> 93 % al aire ambiente, índice bispectral (BIS por sus siglas en inglés) 96 %. Se da ansiolisis con midazolam un mg intravenoso (IV) y analgesia con fentanilo 50 µg i.v, Se inicia sedación con perfusión de dexmedetomidina 0.3 µg/kg/min.

Posteriormente, se realiza bloqueo del nervio laríngeo superior y laríngeo recurrente: previa asepsia de la piel, se localiza el asta del hueso hioides por debajo del ángulo de la mandíbula palpando hacia afuera a partir de la escotadura tiroidea el borde superior del cartílago tiroides; se inserta aguja calibre 24G en dirección antero inferior medial hasta hacer contacto con la cara lateral del asta mayor, se retrae un poco la aguja y se desplaza un mm hacia abajo en la línea media y se administran dos mL de lidocaína al 2 % tras haber aspirado y no haber contenido hemático ni neumático; a continuación se localiza la membrana cricotiroidea; en la línea media se introduce aguja calibre 22G aspirando hasta llegar a tráquea (aspiración de aire) y se administraron cuatro mL de lidocaína al 2 %. Se desnitrogeniza con mascarilla facial FiO<sub>2</sub> 100 % durante cinco minutos. Se aplica anestesia local con lidocaína al 1 % en spray en narina derecha tres disparos (30 mg) y en cavidad oral tres disparos (30 mg) sin utilizar vasoconstrictor.

Posteriormente, se prepara el fibrobronoscopio FUJI 5.8 x 60 introduciéndose en el tubo traqueal (TET) reforzado con alma de acero tipo "Shiley" número 7. Se introduce el fibrobronoscopio en narina derecha (Ver imagen 3), se observa su paso a través de VA superior, se visualizan cuerdas vocales y cartílagos traqueales, se avanza hasta carina y finalmente se desliza el TET hasta pasar cuerdas vocales al primer intento y sin complicaciones.

Se inicia inducción i.v, con fentanilo 200 µg, propofol 100 mg y bloqueo neuromuscular con rocuronio 70 mg. Se colocan cinco cm de aire para el neumotaponamiento y se corrobora posición adecuada del tubo traqueal con auscultación de ambos hemitórax, presencia de columna de aire y curva de capnografía. Se abre dial de desflurane a 8 vol % y se fija TET en narina derecha (Ver imagen 4). Se inicia soporte con ventilación mecánica por volumen control con los siguientes parámetros ventilatorios: FiO<sub>2</sub> 40 %, flujo 2 L/min, P<sub>MAX</sub> 35 cm H<sub>2</sub>O, VT 360 mL, FR 12 rpm, relación inspiración: espiración 1:2, PEEP 5 cm H<sub>2</sub>O. Transanestésico sin eventualidades. Termina el procedimiento quirúrgico por parte de los servicios de cirugía plástica, oncología quirúrgica y cirugía maxilofacial. Emersión de plano anestésico por redistribución farmacológica; la paciente cuenta con criterios clínicos para progresión a la extubación.



Se aspiran gentilmente secreciones, se cierra dial de desflurane, y al haber ventilación espontánea y presencia de reflejos protectores de VA, estando la paciente consciente, despierta y siguiendo órdenes sencillas se retira neumoempaque y se extuba en inspiración sin complicaciones.

Imagen 1: Reconstrucción del tercio medio facial con colgajo libre radial.

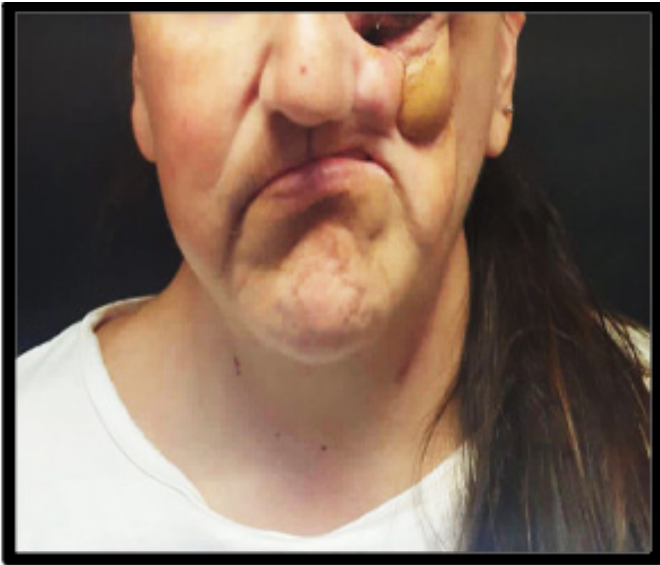


Imagen 2: Zona maxilar izquierda con zona de pérdida de la continuidad de la piel de 3x4x2 cm.

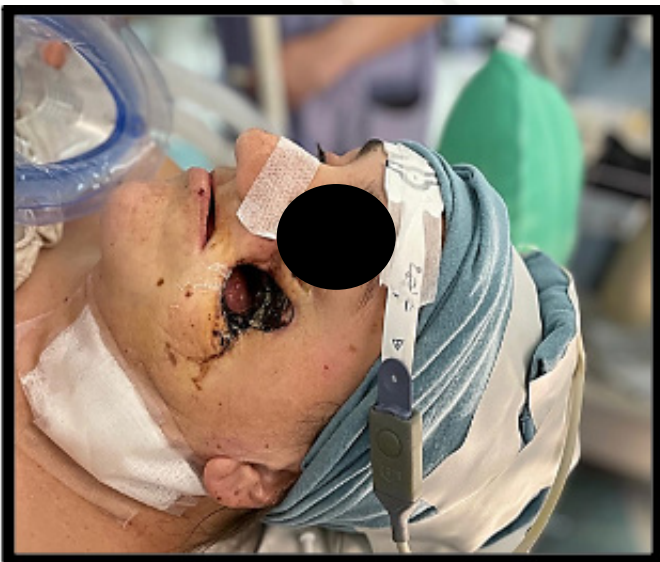

Imagen 3: Introducción de fibrobroncoscopio con TET

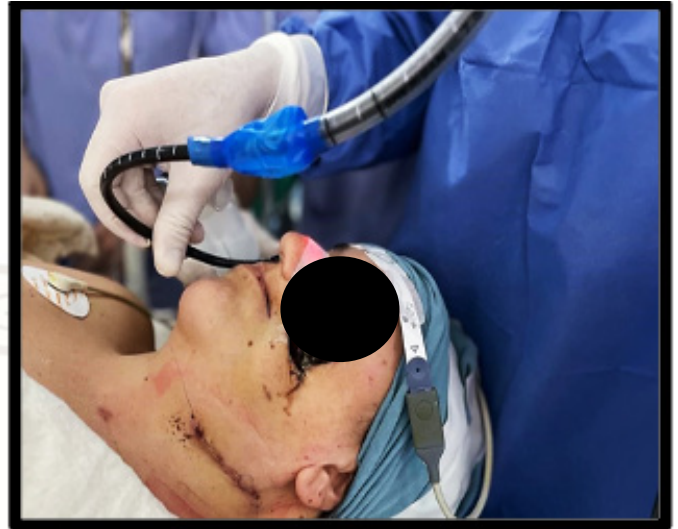
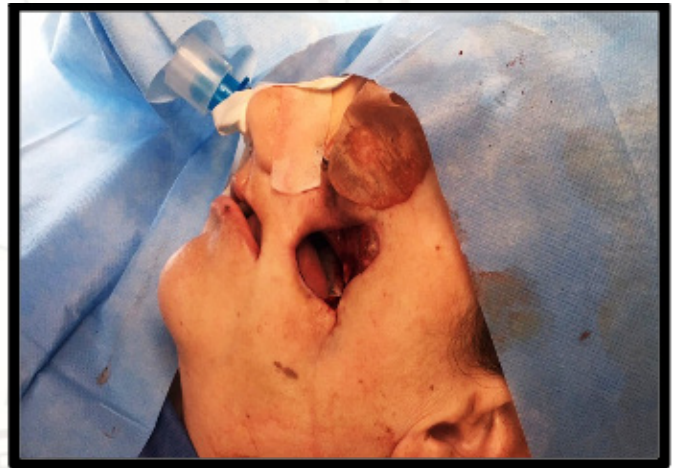
Imagen 4: Intubación nasotraqueal derecha.



### Discusión

Es importante identificar oportunamente las patologías que puedan propiciar una VAD y preparar al paciente con riesgo de presentar dificultades para la ventilación o intubación, mejorando de esta manera la seguridad del paciente en todo el perioperatorio.

Debemos de reconocer las condiciones clínicas del paciente para decidir el manejo más apropiado y



prevenir y tratar los posibles eventos adversos. Además, es necesario obtener un historial clínico completo, exploración detallada y consentimiento informado en donde especifique las condiciones de la VA y las posibles eventualidades en su manipulación, evitando con ello situaciones legales. Asimismo, la comunicación con el paciente es esencial para reducir su ansiedad, pero también para facilitar su cooperación.

El manejo de la VA es más seguro cuando los problemas potenciales son identificados antes de la cirugía, ya que se pueden establecer una serie de planes o estrategias que tienen por objetivo reducir el riesgo de complicaciones (5,6) (Tabla 1).

Los cambios anatómicos y funcionales que pueden ocurrir después de las cirugías maxilofaciales suelen producir dificultad en el manejo de la VA (1,7). El manejo recomendado de la VAD difícil anticipada es la intubación en paciente despierto. (6). Este abordaje requiere el consentimiento y la cooperación del paciente (8) La ASA recomienda la intubación en paciente despierto y la intubación traqueal nasal u oral guiada con fibrobroncoscopio como técnicas seguras y efectivas para el manejo de la VAD anticipada (1,2). La intubación en paciente despierto aumenta la seguridad perioperatoria ya que permite la respiración espontánea y se mantiene la permeabilidad de la VA (9).

Estudios observacionales y reportes de caso han descrito la intubación en paciente despierto exitosa en un 88 a 100 % de los pacientes con VAD anticipada (2). Aunque la intubación guiada por fibrobroncoscopio sigue siendo técnica más utilizada, recientemente se han propuesto otras alternativas como la intubación con el paciente despierto con videolaringscopio o dispositivos como el "Airtraq" (6,10).

La Sociedad de Vía Aérea Difícil (DAS *Difficult Airway Society*) establece que la intubación en paciente despierto debe considerarse en pacientes con predictores de VAD, incluyendo pacientes con patología de cabeza y cuello. La técnica descrita se enfoca en cuatro componentes clave: sedación, topicalización, oxigenación y procedimiento (*sTOP sedation, topicalization, oxygenation and performance*). La sedación debe de ser mínima, usando agentes como remifentanilo y dexmedetomidina que

se han asociado con buena satisfacción del paciente y menor riesgo de sobresedación y obstrucción de la VA. La administración de oxígeno suplementario se recomienda en todos los pacientes desde su llegada al quirófano y durante todo el procedimiento y si está disponible debe realizarse con cánulas de alto flujo humidificado y calentado para disminuir el riesgo de desaturación. Con respecto a la topicalización, la lidocaína es el agente más utilizado, se recomienda de 20-30 disparos de lidocaína al 10 % en la orofaringe y base de la lengua y dos mL de lidocaína al 2 % por encima, al nivel y pasando las cuerdas vocales a través de un catéter epidural en el canal de trabajo; la dosis total no debe ser mayor de nueve mg/kg. Los bloqueos de los nervios laríngeo superior y recurrente pueden incrementar la incomodidad del paciente por lo que deben reservarse para manos expertas. La correcta topicalización de la VA disminuye la necesidad de sedación. Por otro lado, se sugiere el uso de vasoconstrictores nasales para reducir la incidencia de epistaxis en el caso de intubación nasotraqueal. Finalmente, el procedimiento incluye la adecuada selección del TET, la organización del universo de trabajo que abarca la posición del paciente, operador y asistentes, la localización del equipo y monitores que deben de estar en la línea de visión directa del operador y confirmar la adecuada colocación del TET antes de la inducción con curva de capnografía y visualización directa. Además, hace énfasis en la importancia de contar con una lista de cotejo o *checklist* como ayuda cognitiva antes y durante el abordaje (11).

Finalmente, para la extubación en pacientes identificados como "en riesgo" incluidos aquellos en quienes se realizó intubación despierto, la DAS propone un algoritmo en el que primero debemos reconocer a dichos pacientes. En segundo lugar, optimizar las condiciones del paciente y de logística. A continuación, determinar si es factible realizar la extubación y si es así, considerar diversos abordajes como intubación en paciente despierto, intercambio por una mascarilla laríngea y uso de remifentanilo (12).

## Conclusiones

Antes de la intervención anestésica o manipulación de la VA debemos establecer diversos planes y estrategias de manejo adaptados a cada paciente. Sugérimos



realizar intubación con el paciente despierto cuando haya sospecha de que el paciente tiene predictores de una VAD y si se presenta uno o más de los siguientes: 1. ventilación difícil (mascarilla facial/dispositivo supraglótico), 2. mayor riesgo de aspiración, 3. que el paciente sea incapaz de tolerar un breve episodio de apnea y 4. que se presenten dificultades con el rescate invasivo de emergencia de las vías respiratorias.

Es importante identificar, mejorar nuestras habilidades y competencias ya que determinarán el pronóstico de nuestro paciente y recordar siempre que debemos analizar, anticipar y pedir apoyo oportunamente.

## Referencias

1. López-Rodríguez R, Oriol-López SA. Airway in maxillofacial surgery. *Rev Mex Anest.* 2016; 39 (Suppl: 1):113-116.
2. Apfelbaum JL, Hagberg CA, Connis RT, Abdelmalak BB, Agarkar M, Dutton RP, et al. American Society of Anesthesiologists Practice Guidelines for Management of the Difficult Airway. *Anesthesiology.* 2021;136(1):31–81. doi.org/10.1097/ALN.0000000000004002
3. Navarro-Vargas JR, Becerra-Orjuela RM, Gutierrez-Leon MA. El bougie o “estilete táctil”, una alternativa clásica útil en la intubación moderna. A propósito de un caso clínico en el Hospital Universitario Nacional de Colombia. *Revista Colombiana de Anestesiología,* 2017;45(3):262-266. doi.org/10.1016/j.rca.2017.05.001
4. Langeron O, Bourgain JL, Francon D, Amour J, Baillard C, Bouroche G, et al. Difficult intubation and extubation in adult anaesthesia. *Anaesthesia Critical Care & Pain Medicine.* 2018;37(6):639–651. https://doi.org/10.1016/j.accpm.2018.03.013
5. Frerk C, Mitchell VS, McNarry AF, Mendonca C, Bhagrath R, Patel A, et al. Difficult Airway Society 2015 guidelines for management of unanticipated difficult intubation in adults *British Journal of Anaesthesia.* 2015;115(6):827–848. doi.org/10.1093/bja/aev371
6. Sakles JC, Pacheco GS, Kovacs G, Mosier JM. The difficult airway refocused. *British Journal of Anaesthesia.* 2020;125(1):e18–21. doi:10.1016/j.bja.2020.04.008
7. Takaishi K, Kawahito S, Tomioka S, Eguchi S, Kitahata H. Cuffed Oropharyngeal Airway for Difficult Airway Management. *Anesthesia Progress.* 2014;61(3):107–110. doi.org/10.2344/0003-3006-61.3.107
8. Escobar D. Manejo de la vía aérea con fibronoscopia flexible. *Revista Chilena de Anestesiología.* 2009;38: 152-156
9. Echeverri-Ospina YC, Zamudio Burbano MA, González Giraldo D. Ultrasound-guided superior laryngeal nerve block - A description of the technique. *Colombian Journal of Anesthesiology.* 2021;49(1):1-5. doi.org/10.5554/22562087.e939
10. Dimitriou VK, Zogogiannis ID, Liotiri, DG. Awake tracheal intubation using the Airtraqlaryngoscope: a case series. *Acta anaesthesiologica Scandinavica.* 2009; 53(7): 964–967. doi.org/10.1111/j.1399-6576.2009.02012.x
11. Ahmad I, El-Boghdady K, Bhagrath R, Hodzovic I, McNarry AF, Mir F, O’Sullivan EP, Patel A, Stacey M, Vaughan D. Difficult Airway Society guidelines for awake tracheal intubation (ATI) in adults. *Anaesthesia.* 2020;75: 509-528. doi.org/10.1111/anae.14904
12. Mitchell V, Dravid R, Patel A, Swampillai C, Higgs A. Difficult Airway Society Guidelines for the management of tracheal extubation. *Anaesthesia.* 2012;67(3):318–340 doi.org/10.1111/j.1365-2044.2012.07075.x



## Hematoma Lingual, Rara Complicación en una Paciente Hemodializada. Presentación de un Caso.

### Lingual Hematoma, a Rare Complication in a Hemodialysis Patient. Case Report.

Yuliel Varona-Rodríguez<sup>1</sup>, Pedro Pablo González-Deza<sup>2</sup>, Yelen Castillo-Zuarez<sup>2</sup>. <sup>1</sup>Especialista en Anestesiología y Reanimación. Profesor Instructor. Hospital General Docente Martín Chang Puga. Universidad de Ciencias médicas de Camagüey. Camagüey. Cuba. <sup>2</sup>Especialista en Cirugía General. Profesor Instructor. Hospital General Docente Martín Chang Puga. Universidad de Ciencias médicas de Camagüey. Camagüey. Cuba.

**Anestesia en México 2023; 35(1):**

Fecha de recepción: octubre 2022

Fecha de revisión: diciembre 2022

Fecha de publicación: enero 2023

yulielvr90@gmail.com

#### Resumen

**Introducción:** El hematoma de la lengua en pacientes anticoagulados es extremadamente raro, ocurren con más frecuencia a nivel retrofaríngeo o laríngeo. Es potencialmente peligroso su aparición por producir elevación del piso de la boca, obstrucción de la vía aérea (VA) y compromiso de la ventilación. La presencia de odinofagia y/o disfagia en un paciente anticoagulado debe poner en alerta al médico tratante. **Presentación de caso:** paciente femenina, 78 años de edad, antecedentes de hipertensión arterial sistodiastólica hace  $\pm$  40 años e insuficiencia renal crónica grado IV en régimen dialítico. Luego de cuatro horas de terminada

la hemodiálisis inicia con dolor en la cavidad oral, sensación de boca ocupada y dificultad respiratorio. Se traslada urgentemente al salón de operaciones en donde se realiza traqueostomía de urgencia por presentar hematoma lingual con extensión a planos profundos y compromiso de la ventilación. **Discusión:** el hematoma de la lengua es una de las formas de presentación poco frecuente de los trastornos hemorrágicos que ocurre en el paciente hemodializado. Consecuencia de los efectos que tienen las toxinas urémicas sobre la coagulación, además de la anticoagulación necesaria con heparina para el tratamiento depurador. El tratamiento incluye reversión de la anticoagulación y permeabilización



de la VA. Conclusiones: la presencia de odinofagia, sensación de boca ocupada y dificultad para respirar en un paciente con antecedentes de insuficiencia renal crónica y hemodializado, el hematoma de la lengua debe considerarse como diagnóstico diferencial. El examen ultrasonográfico es de vital importancia en la valoración de esta rara y temible complicación.

**Palabras clave:** Hematoma lingual, anticoagulación, hemodiálisis, insuficiencia renal crónica.

## Abstract

**Introduction:** tongue hematoma in anticoagulated patients is extremely rare, occurring more frequently at the retropharyngeal or laryngeal level. Its appearance is potentially dangerous by producing elevation of the floor of the mouth, obstruction of the airway and compromise of ventilation. The presence of odynophagia and/or dysphagia in an anticoagulated patient should alert the attending physician. **Case presentation:** a 78 year old female patient, with a history of systodiastolic arterial hypertension  $\pm$  40 years ago and chronic kidney failure grade IV in dialysis regimen. After four hours of completion of hemodialysis begins with pain in the oral cavity, busy mouth sensation and difficulty breathing. He was urgently transferred to the operating room where emergency tracheostomy was performed due to lingual hematoma with extension to deep planes and ventilatory compromise. **Discussion:** tongue hematoma is one of the rare forms of presentation of bleeding disorders that occurs in the hemodialysis patient. Consequence of the effects of uremic toxins on coagulation, in addition to the anticoagulation necessary with heparin for purifying treatment. Treatment includes anticoagulation reversal and airway permeabilization. **Conclusions:** the presence of odynophagia, a feeling of a full mouth and difficulty breathing in a patient with a history of chronic kidney disease and on hemodialysis, hematoma of the tongue should be considered as a differential diagnosis. The ultrasonographic examination is of vital importance in the assessment of this rare and fearsome complication.

**Keywords:** Lingual hematoma, anticoagulation, hemodialysis, chronic kidney disease.

## Introducción

El piso de la boca es una zona muy irrigada, el suministro

de sangre está compuesto por las arterias sublinguales o la submentoniana, ramas de las arterias lingual y facial, respectivamente. Una hemorragia importante en el piso de la boca puede expandirse con facilidad entre los tejidos blandos, el área sublingual y en cuestión de minutos causar obstrucción importante de la VA (1). Es un proceso infrecuente que, en su evolución, puede poner en peligro la vida del paciente (2).

Las complicaciones hemorrágicas de la terapia con anticoagulantes son bien conocidas. Estas se presentan más frecuentemente a nivel del aparato genitourinario o gastrointestinal, aunque también pueden generarse en el retroperitoneo o en el sistema nervioso central. Los reportes de sangrados a nivel de la VA superior son excepcionales. Cuando se presentan en esta localización, más frecuentemente se trata de hematomas retrofaríngeos o de laringe, mientras que los hematomas sublinguales son extremadamente raros (2,3).

Otras áreas informadas de hematoma incluyen, submaxilar, epiglotis y cuerdas vocales (4). *Lepore*, en 1976, describe lo que denominó como un "fenómeno de *pseudoangina de Ludwig*", una condición causada por trastornos de la anticoagulación que resulta en hemorragia espontánea en los espacios sublingual y submaxilar. Esto puede causar la elevación de la lengua y del piso de la boca, y por lo tanto generar dificultad respiratoria y obstrucción completa de la VA superior. Debido a la naturaleza potencialmente grave y fatal de esta condición, se requiere una rápida reversión de la anticoagulación. La odinofagia y/o disfagia, inflamación del cuello, y dificultad respiratoria son síntomas y signos casi constante, elemento que debe ser tomado en cuenta como un elemento de alarma en cualquier paciente anticoagulado (5,3).

En las técnicas de hemodiálisis es necesario prevenir la coagulación del circuito sanguíneo extracorpóreo, para lo que habitualmente se utiliza heparina. El objetivo es utilizar la dosis menor de anticoagulante con la que el dializador y la cámara venosa queden limpios de restos hemáticos. Otro objetivo es que al finalizar la sesión se pueda hacer hemostasia de los sitios de punción del acceso vascular en un tiempo prudencial (6).

Por la baja frecuencia que presenta el hematoma lingual espontáneo asociado al uso de heparina no fraccionada en pacientes sometidos a hemodiálisis, el objetivo del

presente trabajo es reportar un nuevo caso clínico a la comunidad médica.

### Caso clínico

Se comunica el caso de una paciente femenina de 78 años de edad, color de la piel mestiza, con antecedentes de salud anterior de hipertensión arterial sistémica sistodiastólica de  $\pm$  40 años de evolución, insuficiencia renal crónica (IRC) estadio IV bajo régimen dialítico hace nueve años.

Ingresa en la unidad de nefrología para realizar hemodiálisis programada, los exámenes complementarios indicados para la misma, mostraron los resultados siguientes:

Hematocrito: 0,29 %, creatinina: 423  $\mu$ mol/L, conteo de plaquetas: 157 x 10<sup>9</sup>/L, tiempo de coagulación: siete segundos, tiempo de sangramiento: un segundo, glucemia: 4,3 mmol/L, leucograma 6,7 x10<sup>9</sup>/L.

Se realiza hemodiálisis con el uso de heparina sódica en un tiempo promedio de dos horas, manteniendo durante la misma estabilidad de sus parámetros vitales.

Luego de cuatro horas de separada del sistema de depuración extracorpóreo inicia con dolor en la cavidad oral, sensación de boca ocupada, determinada dificultad para la deglución, manifestaciones clínicas que evolucionaron hasta ocasionar dificultad para la ventilación. No se recoge antecedentes de trauma lingual. Motivo por el cual se traslada la paciente urgentemente al salón de operaciones.

Al examen físico general se constata hematoma lingual (figura 1 y 2) y submandibular con extensión a la región del cuello, doloroso a la palpación y con lateralización de la tráquea, sin cianosis periférica. Al examen respiratorio se aprecia taquipnea, disociación toracoabdominal, estridor laríngeo, Fr: 30 rpm SpO<sub>2</sub>: 85 % SAFI: 400. En el sistema cardiovascular no se precisa soplos, no S3-S4, no rece pericárdico TA: 130/90 mm Hg, FC: 110 lpm.

Los exámenes complementarios indicados de urgencia mostraron los siguientes resultados: Hematócrito: 0,27 %, tiempo de coagulación 25 minutos tiempo de sangrado prolongado, conteo de plaquetas 150 x10<sup>9</sup>/l.

Figura 1: Se observa hematoma de lengua

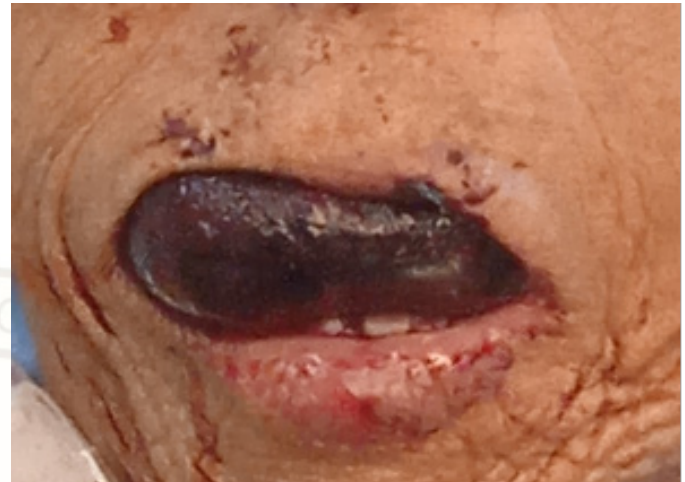
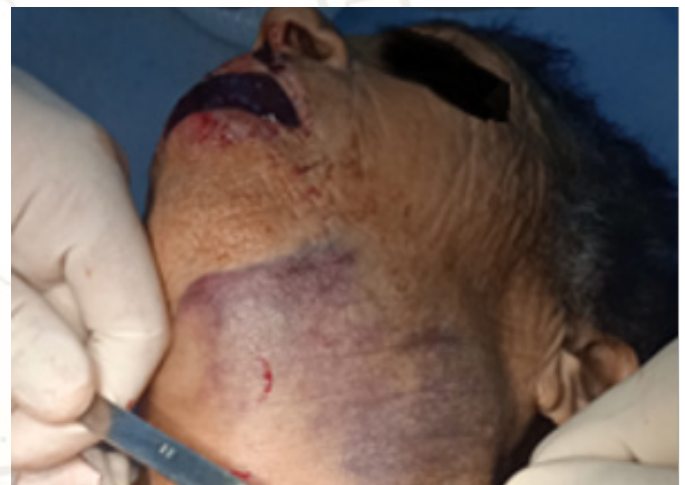
Figura 2: Hematoma de la lengua con extensión de la región del cuello

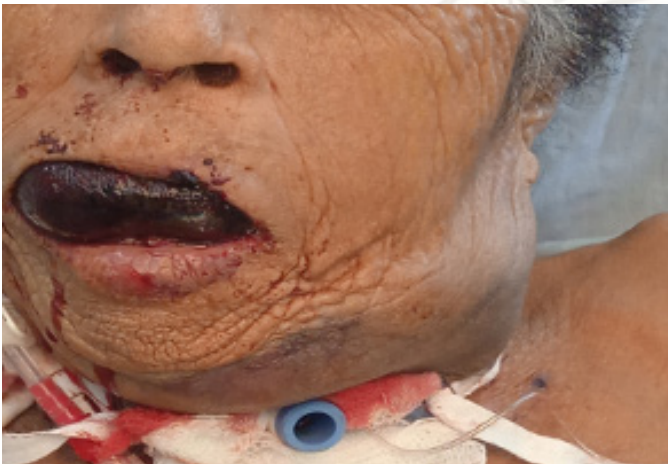

Como conducta inicial se decide administrar 500 mL de plasma fresco congelado, además de realizar traqueotomía de urgencia con la paciente despierta (Figura 3) previa discusión en colectivo por la



obstrucción de la VA que presentaba y dificultad para realizar laringoscopia directa. Durante todo el proceder quirúrgico se monitoriza FC, FR, TANI mediante el método de oscilometría, SpO<sub>2</sub> y ECGII, además de administrar oxígeno suplementario mediante máscara facial a alto flujo. No ocurren complicaciones durante la intervención quirúrgica, logrando permeabilizar la VA, mejoría de la ventilación y la oxigenación.

Figura 3: Traqueostomía.



## Discusión

En el actual trabajo se informa el caso inusual de una paciente que horas después de realizada la hemodiálisis inicia con manifestaciones clínicas de obstrucción de la VA superior secundaria a un hematoma lingual, motivo por el cual fue trasladada al salón de operaciones, comprobando la extensión del hematoma a planos profundos del cuello.

Hay numerosos informes en la literatura de hematoma lingual, que varía de traumático a espontáneo, con o sin uso de anticoagulación. Causas comunes de los hematomas linguales traumáticos incluyen: asalto, accidentes automovilísticos, luego de una intubación traqueal traumática, abuso infantil y convulsiones. Los hematomas linguales espontáneos suelen ser un resultado de una coagulopatía hereditaria o tratamiento con anticoagulantes (7).

El caso en mención se describe el uso de heparina no fraccionada, anticoagulante utilizado durante el proceder de depuración extracorpórea, según la literatura consultada *Getnick GS et al* (8) y *Benítez M et al* (9), en sus respectivas publicaciones describen la aparición de hematoma lingual por trombocitopenia secundaria al uso de heparina, dato que no se recoge durante la revisión de los exámenes complementarios.

Existen algunas razones de preocupación por el hecho de someter a los pacientes en programa de hemodiálisis a una heparinización repetida e intermitente, que supone más de 600 horas acumulativas al año. Entre éstas figuran el riesgo hemorrágico y las complicaciones trombóticas, no siempre relacionadas con la sobre o infradosificación; los efectos metabólicos, la osteoporosis, y la acción sobre las células sanguíneas, en especial las plaquetas (6).

Entre los factores causantes de sangrado en el paciente con IRC terminal, *Cases A. et al* (10) mencionan como principales determinantes la presencia del hematocrito disminuido, además de las alteraciones intrínsecas de la función plaquetaria, efecto tóxico de factores plasmáticos (toxinas urémicas), disminución de la generación de tromboxano A<sub>2</sub> plaquetario, aumento de la síntesis de prostaciclina vascular, alteraciones cuantitativas y/o cualitativas del factor *Von Willebrand*, aumento de la síntesis de óxido nítrico, hiperparatiroidismo y efecto deletéreo de la hemodiálisis sobre el funcionamiento plaquetario.

Debido a que es un cuadro potencialmente fatal, requiere un diagnóstico rápido para obtener tratamiento inmediato. El diagnóstico debe ser clínico, realizando una anamnesis detallada, diferenciando a través de signos y síntomas, de algún proceso infeccioso agudo, como la angina de *Ludwig*, seguido por el análisis correcto de pruebas de laboratorio, como INR y hemograma, además de realizar pruebas de imagen, preferiblemente la tomografía axial computarizada (11).

*Roshan Mathew et al* (12), señala la importancia del ultrasonido a la cabecera del paciente como herramienta en la evaluación temprana de hematomas linguales, especialmente en un entorno de escasos recursos donde no hay disponibilidad de tomografía axial computarizada. Debe identificarse si el paciente tiene datos de insuficiencia respiratoria que ameriten una intervención quirúrgica de urgencia o pueden realizarse estudios diagnósticos para





valorar al paciente (1). Conducta que fue valorada por el equipo quirúrgico en retrasar la realización de pruebas diagnósticas y asegurar inicialmente la VA mediante la realización de traqueotomía.

*Karmacharya P. et al* (13), describe no existir un consenso definitivo para el manejo de la VA, varía desde la observación limitada a los casos leves hasta el tratamiento temprano y agresivo, de elección la intubación nasotraqueal guiada por fibroscopia, en los casos donde la intubación no es posible se realiza cricotirotomía o traqueostomía con el paciente despierto.

*Massey B. et al* (7), recomienda la intubación nasal despierta mediante el uso de fibrobroncoscopio para el tratamiento inicial seguida de una traqueostomía electiva en el quirófano.

En nuestro caso se decidió realizar traqueostomía de urgencia con el paciente despierto desde el inicio, tratamiento que coincide con la literatura revisada. Creemos que el manejo inicial del hematoma lingual debe incluir la reversión de la terapia anticoagulante, una evaluación rápida de la vía aérea y su protección inmediata dado que puede convertirse rápidamente en una afección potencialmente mortal (2).

El presente caso mostró un desafío para el anestesiólogo y el equipo quirúrgico en realizar una evaluación inmediata de la VA, el riesgo que traía consigo el abordaje convencional para lograr permeabilización de la misma, la cual podía traumatizar aún más la cavidad oral de la paciente, llevando a cabo una VA quirúrgica como método de tratamiento.

La paciente fue trasladada a una sala de cuidados intensivos con el objetivo de lograr una vigilancia más estrecha y revertir los efectos adversos del anticoagulante. *Arizmendi-Ramos CV et al* (1), señala que una vez atendida la situación de urgencia, el paciente deberá mantenerse en hospitalización para una vigilancia estrecha, ya que el riesgo de un nuevo sangrado en las primeras 24 horas es elevado.

### Conclusiones

El hematoma de la lengua es una complicación infrecuente observada en el paciente dializado. Como factores desencadenantes de sangrado, se destaca la heparinización necesaria para el proceso de depuración

extracorpórea, la anemia frecuente en el paciente con daño renal crónico y los efectos deletéreos de la uremia sobre la coagulación. El diagnóstico es clínico e imagenológico. La conducta inicial va encaminada en lograr la permeabilización de la VA y reversión de la anticoagulación.

### Conflicto de intereses

Los autores declaran que no existen conflictos de intereses.

### Referencias

1. Arizmendi-Ramos CV, Angulo-Pérez G. Hematoma sublingual con extensión a espacios profundos de cuello y afectación de la vía aérea: manejo de urgencia. *Otorrinolaringología* 2022;67(3): 222-227. <https://doi.org/10.24245/aorl.v67i3.7881>
2. Casasola-Girón M, Benito-Orejas JI, Carranza-Calleja MA, Sánchez-Martínez A, Morais-Pérez D. Hematoma espontáneo de faringolaringe y anticoagulación. Descripción de un caso. *ORL* 2016; 7(1):35-38. <https://revistas.usal.es/index.php/2444-7986/article/view/orl201671.13611>
3. Moreira Eduardo, Ferreira Joaquín, Burghi Gastón. Hematoma sublingual espontáneo secundario a terapia anticoagulante con warfarina. *Rev. Méd. Urug.* 2016;32(2):118-122. [http://www.scielo.edu.uy/scielo.php?script=sci\\_arttext&pid=S1688-03902016000200007&lng=es](http://www.scielo.edu.uy/scielo.php?script=sci_arttext&pid=S1688-03902016000200007&lng=es).
4. Ashraf A, Bannon M, Smth Ch, Kaushik P, Marak C. Upper airway hematoma: An unusual presentation of acute upper airway obstruction. *Respiratory Medicine Case Reports* 2022;36: 1-3. <https://doi.org/10.1016/j.rmcr.2022.101613>
5. Hung Che Lin, Hsin Chien Chen. Spontaneous Upper Airway Hematoma. *Ear, Nose & Throat Journal* 2020; 99(5): 337-338. <https://doi.org/10.1177/0145561319837452>
6. Herrero J, González E, Pérez R, Tornero F. Spanish study of anticoagulation in haemodialysis.



- Nefrología 2012;32(2): 143-152. [http://scielo.isciii.es/scielo.php?script=sci\\_arttext&pid=S021169952012000200004&lng=es](http://scielo.isciii.es/scielo.php?script=sci_arttext&pid=S021169952012000200004&lng=es).
7. Massey B, Juhasz K, Licata J, Schell S, English G. Case report: Traumatic lingual hematoma. *Trauma Case Reports* 2019; <https://doi.org/10.1016/j.tcr.2019.100177>
  8. Getnick GS, Lin SJ, Raviv J, Walsh W, Altman K. Lingual hematoma and heparin induced thrombocytopenia: A case report. *ENT-Ear, Nose & Throat Journal* 2008;87(3): 163-165. <https://journals.sagepub.com/doi/pdf/10.1177/014556130808700314>
  9. Benítez M, González I, González C I, Palma A, Cruz S, Rodríguez E, et al. Trombopenia inmune inducida por heparina en hemodiálisis a propósito de un caso. Revisión de la literatura. *Nefrología* 2007;27(6): 756-760. <http://revistanefrologia.com/es-trombopenia-inmune-inducida-por-heparina-articulo-x0211699507022184>
  10. Cases A, Escolar G. Diátesis hemorrágica en la uremia. *Nefrología* 1998; 18(4): 270-282. <https://www.revistanefrologia.com/es-diatesis-hemorragica-uremia-articulo-x0211699598010623>
  11. Barbosa SS, Brito Filho AP de, Neves LE de M, de Souza RRL, de Lima MF, de Aguiar SCC. Spontaneous sublingual hematoma secondary to continuous use of varfarine: a Clinical Emergency. *Rev. Uningá [Internet]*. 2022; 58:eUJ3625. Disponible en: <https://revista.uninga.br/uninga/article/view/3625>
  12. Mathew R, Ranjan P, Amrithanand V, Bhoi S. Point-of-Care Ultrasound in Lingual Hematoma. *Journal of Medical Ultrasound* 2020;28(4):253-255 <https://www.ncbi.nlm.nih.gov/pmc/articles/PMC7869735>
  13. Karmacharya P, Pathak R, Ghimire S, Shrestha P, Ghimire S, Poudel DR, et al. Upper airway hematoma secondary to warfarin therapy: A systematic review of reported cases. *North Am J Med Sci* 2015; 7(11):494-502. <https://www.ncbi.nlm.nih.gov/pmc/articles/PMC4683804/pdf/NAJMS-7-494.pdf>



## Neuropatía Posterior a Bloqueo Neuroaxial en Paciente Pediátrico y Adulto: Reporte de Caso.

### Neuropathy Post-Neuroaxial Blockade in Pediatric and Adult Patients: Case Report.

<sup>1</sup>Reyes Claudia, <sup>2</sup>Córdova Homar, <sup>3</sup>Velázquez Arilda, <sup>4</sup>González Edmundo, <sup>5</sup>Galván Carlos.

<sup>1</sup>Medico anestesiólogo pediatra, <sup>2</sup>Medico algologo pediatra adscrito al Hospital de la Niñez Oaxaqueña.

<sup>3</sup>Medico algologo, <sup>4</sup>Neurocirujano pediatra, adscritos al Hospital San Lucas, Residente Hospital de Niñez Oaxaqueña, México.

**Anestesia en México 2023; 35(1):**

Fecha de recepción: octubre 2022

Fecha de revisión: noviembre 2022

Fecha de publicación: enero 2023

claupau1706@gmail.com

#### Resumen

Los bloqueos centrales son técnicas seguras, se asocia con múltiples beneficios, comparada con la anestesia general (reducción de morbilidad perioperatoria), pero no está exenta de complicaciones. La lesión neuroaxial tras un bloqueo central puede relacionarse con daños anatómicos y/o fisiológicos a la médula espinal, nervios espinales, raíces nerviosas o su aporte sanguíneo, siempre que exista una sospecha lesión neurológica se debe realizar un diagnóstico y tratamiento oportuno ya que puede mejorar el pronóstico de los pacientes. Presentamos dos casos de pacientes, con lesión neurológica posterior a un bloqueo neuroaxial.

**Palabras Clave:** Bloqueo central, lesión neurológica, tratamiento.

#### Abstract

Central blocks are safe techniques, they are associated with multiple benefits compared to general anesthesia (reduced Perioperative morbidity and mortality), but they are not without complications. Neuraxial injury after a central blockade can be related to anatomical and/or physiological damage to the spinal Cord, spinal nerve, nerve roots or their blood supply. Whenever there is a suspicion of neurological injury, prompt diagnosis and treatment should be carried out, since it can improve the



prognosis of patients. We present two cases of patients with neurological injury after a neuraxial blockade, the treatment given to both.

**Keywords:** Central blockade, neurological injury, treatment

## Introducción

La anestesia regional (AR) pediátrica ha demostrado resultados seguros, las complicaciones neurológicas asociadas son extremadamente raras. Aunque la lesión neurológica es una complicación temida por la AR, debe ser considerados junto con los beneficios como control del dolor y una mejor recuperación postoperatoria. Se ha demostrado la seguridad de la AR pediátrica bajo anestesia general.

Se empezaron a realizar reportes de lesiones neurológicas desde 1995 por la *Sociedad de Lengua Francesa de Anestesiólogos Pediatras (ADARPEF)*. Reportes en 1995, 1996 y 2010, en este último se evaluó 31.132, bloqueos en el cual 0.12 % con complicaciones, diez punciones dúrales inadvertidas, y cinco lesiones nerviosas que se recuperaron por completo. El análisis PRAN del 2018 reporto 104,393 bloqueos, con una tasa de déficit neurológico transitorio de 2,4 por 10,000 casos. Similar a otras auditorías de datos grandes, no se han informado déficits motores permanentes (1).

El tercer Proyecto de Auditoría Nacional (*NAP3*) confirmó que cada año se realizan más de 700 000 bloqueos neuro axiales en el Reino Unido. La incidencia de complicaciones mayores fue muy baja, entre uno en 24.000 y uno en 54.000 (2).

El dolor neuropático (DN) se define como un dolor causado por una lesión primaria o un daño en el sistema nervioso central o periférico y es un tema que no se ha estudiado ni resuelto a fondo. El daño puede resultar de compresión, corte, trastornos isquémicos o metabólicos, infiltración celular o una combinación de estos factores. Alrededor del 50-90 % de los adultos menores de 45 años, en algún momento de su vida, tendrán una experiencia de dolor en la columna, especialmente en la zona lumbar, siendo la principal causa de discapacidad (3).

La presentación clínica del DN comúnmente incluye descripciones de quemaduras, alfileres y agujas (parestesia), hormigueo, entumecimiento, descargas eléctricas/tirones, hormigueo, picor e intolerancia a

temperatura. En casos más avanzados, los pacientes pueden describir dolor derivado de estímulos que no suelen ser dolorosos, es decir, alodinia, o dolor por estímulos normalmente dolorosos eso está fuera de proporción con lo que se esperaría, es decir, hiperalgesia (4).

El uso de cuestionarios validados es un medio sencillo de identificar la presencia de DN y cuantificar su impacto en el paciente: Detectar el DN en cuatro preguntas (DN4), y evaluación de síntomas neuropáticos de *Leeds (LANSS)*. El primero tiene una sensibilidad y especificidad de 83 % y 90 %, respectivamente, el segundo su sensibilidad de 82-91 % y la especificidad de 80-94 %.

## Reporte de caso 1

Paciente femenino de diez años, peso 39 kg, talla 1.48 cm, 20 días de postoperatorio de apendicetomía, presenta fistula enterocutánea por lo que ingresa a quirófano. Medicación con midazolam 1 mg i.v, signos vitales dentro de rangos normales, realizamos sedación con fentanilo 2 µg/kg, propofol 1 mg/kg, administramos bloqueo epidural con aguja tuohy 17 con pitkin positivo al primer intento, se administró lidocaína con epinefrina 220 mg, introducción de catéter epidural y fijación a la piel a siete cm. Bloqueo motor y sensitivo completo T6, pasa a unidad de cuidados postanestésico (UCPA) con *Bromage* 4/4, EVA 5/10. Administramos ropivacaína 10 mg con 25 µg de fentanilo. En recuperación el paciente refiere hormigueo en región plantar derecha, dolor intenso en misma región, EVA10/10, EVERA: moderado a intenso, después de 8 horas del bloqueo epidural.

Con ayuda del cuestionario DN4 presentó (hormigueo, alfileres, picazón, el dolor aumenta con el contacto de la sábana), alodinia en dermatomas L4-L5-S1, se retira catéter epidural y se inicia manejo médico conjunto con algología pediátrica. Gabapentina 300 mg cada 24 horas, dexametasona 6 mg cada 8 h por 3 dosis, Infusión de tramadol 2 mg/kg para 24 horas, paracetamol 15 mg/kg cada 8 horas, después de 24 horas refiere EVA 2/10, disminución de hormigueo y picazón, continua con mismo manejo, al tercer día gabapentina 300 mg cada 12 horas y a los siete días cada 8 horas con disminución de las molestias y soporta deambulación. Dada de alta diez días posterior a evento adverso, con mismo tratamiento, reingresa a los 20 días al servicio de cirugía pediátrica, en la valoración preanestésica, no se obtienen datos de



neuropatía, continuamos tratamiento a completar un mes.

## Reporte de caso 2

Paciente masculino de 38 años, peso 90 kg, talla: 1.70 ingresa para plastia umbilical, monitoreo tipo uno, signos vitales dentro de parámetros normales, medicación con midazolam 1 mg, fentanilo 100 µg, se le otorga bloqueo subaracnoideo (BSA) con aguja tipo *quinque 26*, al primer intento de bloqueo, el paciente refiere calambre en miembro pélvico izquierdo por lo que se retira aguja, abordando otro espacio L2,L3 con salida de líquido cefalorraquídeo (LCR) al administrar la bupivacaina refiere dolor intenso, por lo que se deja de administrar el medicamento y se retira la aguja desapareciendo el dolor. A las dos horas de término de evento quirúrgico refiere calambres en pierna izquierda, dolor en cara posterior de la pierna, sin alteración en la marcha. Inicio pregabalina 75 mg se completa dexametasona a 16 mg, paracetamol 500 mg cada 8 horas, a los dos días de cirugía refiere dolor intenso en región fronto occipital, poca tolerancia al decúbito supino, solicito interconsulta a algología y neurocirugía con los siguientes diagnósticos cefalea postpunción dural, dolor radicular extremidad pélvica izquierda, la cual aumento al estar sentado, refiere sentir el pie congelado, en la exploración física fuerza muscular 5/5, sensibilidad protopatica disminuida en forma de guante en pie izquierdo, hipoestesia. Tratamiento con tapentadol *retard* 25 mg cada 12 horas vía oral, núcleo CMP una cada 12 horas vía oral, posterior a un mes, con leve mejoría, sin cefalea, se solicita resonancia magnética (RMN) simple de columna lumbar. Revisado por neurocirujano, refiere como hallazgo presencia de discopatía degenerativa L4/L5 Y L5/S1, sin evidencia de hematoma epidural o subaracnoideo, intrarraquídeo. En tejidos blandos no hay datos de la punción ni de trauma reciente, continua con tratamiento médico con Tapentadol 50 mg cada 12 horas, posterior a tres meses de tratamiento, refiere mejoría leve, aunque el dolor radicular es mínimo y realiza sus actividades normales (menos jugar futbol), EVA 1/10. Suspendió Tapentadol.

## Discusión:

El (DN) es definido por la Asociación Internacional

para el Estudio del Dolor (IASP) “dolor que surge como consecuencia directa de una lesión o enfermedad que afecta el sistema somatosensorial. Si bien es raro, la relación directa entre el daño a los nervios y el procedimiento anestésico, significa que los pacientes deben ser conscientes de esta complicación cuando se solicita el consentimiento informado. El tratamiento exitoso de las condiciones de DN es un desafío y puede requerir múltiples líneas de terapia (5).

La discapacidad relacionada con el dolor, la angustia emocional, el miedo al movimiento, requiere un manejo interdisciplinario con intervenciones físicas y psicológicas para minimizar los efectos adversos en lo educativo, la función social y familiar. La educación sobre el dolor para el paciente y la familia, con explicación sobre los síntomas es particularmente relevante para el DN (6). Los anticonvulsivos gabapentinoides y los antidepressivos tricíclicos tienden a ser la terapia de primera línea (4).

Comparado con el primer caso, la paciente vivía con su abuela y refería aumento del dolor cuando recibía la visita de su madre (componente familiar), el cual olvidamos solicitar el apoyo de psicología.

Con base en la literatura que describe el uso de gabapentina para DN en niños, el régimen de dosificación comienza con 10 mg/kg/día y aumenta a 30 mg/kg/día durante unos pocos días a una semana, a comparación del paciente adulto la dosis máxima de 50-70 mg/kg/día, pregabalina 5 mg/kg/día, en el pediátrico y adulto 9-12 mg/kg/día. En la terapia de segunda línea ketamina, lidocaína y tramadol (4).

Tramadol se considera tratamiento de segunda línea en la mayoría de las guías, pero de primera línea en pacientes con DN agudo o relacionado con el cáncer y dolor intermitente (4,5).

En el segundo caso, se inició con dosis baja de pregabalina y paracetamol, sin disminución de la radiculopatía más el dolor ocasionado por la cefalea postpunción, al no mostrar mejoría se agregó Tapentadol, el cual es un agonista del receptor mu, algunas guías lo consideran un tratamiento de tercera o cuarta línea debido a su mayor potencia sobre el tramadol (4).

Los estudios han demostrado que la administración de medicamentos que contienen nucleótidos de pirimidina, como el Uridin Trifosfato (UTP) y el monofosfato de



citidina (CMP), ha sido eficaz en la reducción de la intensidad del dolor, sus propiedades farmacológicas son la estimulación de la síntesis de proteínas de las células nerviosas, la síntesis de las membranas de las células nerviosas, la síntesis de las vainas de mielina y el brote de neuritas a través de la activación de los receptores P2Y. Aunque no está descrito su uso en pacientes escolares, pero si hay investigaciones en adulto, el cual ha demostrado éxito en su uso (6).

### Conclusiones:

El manejo de un paciente pediátrico o adulto con DN ocasionado por la anestesia, debe ser un manejo conjunto con algología, psicología, neurocirugía y anestesiología. El manejo farmacológico del dolor neuropático debe basarse en una estrategia de intervención gradual, ya que las combinaciones de medicamentos son el enfoque más efectivo. Los gabapentinoides y los antidepresivos tricíclicos se recomiendan como terapia de primera línea. Las grandes encuestas han confirmado que la anestesia regional es una modalidad útil y segura en pacientes pediátricos.

### Referencias

1. Chun Y, Phillips M, Suresh S. Updates on neurologic complications in pediatric regional anesthesia. *Minerva Anesthesiol* 2021; 87:695-703. DOI: 10.23736/S0375-9393.20.14636-4.
2. Walker SM. Neuropathic pain in children: Steps towards improved recognition and management. *EBioMedicine*. 2020; 62:103124. doi: 10.1016/j.ebiom.2020.103124.
3. Manhães M, Cesar M Justo R, Geller M, Suchmacher M, Cisne R. The role of nucleotides in glial cells during peripheral nerve trauma and compressive disorders. Peripheral nerve regeneration. From surgery to new therapeutic approaches including biomaterials and cell-Based therapies development [Internet]. London: IntechOpen; 2017. DOI: 10.5772/68068
4. Bates D, Schultheis BC, Hanes MC, et al. A Comprehensive algorithm for management of neuropathic Pain. *Pain Med*. 2019;20(Suppl 1): S2-S12.
5. Anghelescu DL, Tesney JM. Neuropathic pain in pediatric oncology: A clinical decision algorithm. *Paediatr Drugs*. 2019;21(2):59-70. doi: 10.1007/s40272-018-00324-4.
6. McCombe K, Bogod D. Regional anaesthesia: risk, consent and complications. *Anaesthesia* 2021; 76 (Suppl 1):18-26. doi: 10.1111/anae.15246.



## Anestésico para Cirugía de Estimulación Cerebral Profunda en Distrofia Cervical.

### Anesthetic Management for Deep Brain Stimulation Surgery in Cervical Dystonia.

<sup>1</sup>Pineda-Covarrubias Paul Mitchel, <sup>1</sup>González-Castellanos Paulina, <sup>1</sup>De Loza Alfonso Yigal, <sup>1</sup>Jiménez-Tornero Jorge.

<sup>1</sup>Médico Residente de la especialidad de Anestesiología. Hospital San Javier, Guadalajara, Jalisco, México.

**Anestesia en México 2023; 35(1):**

Fecha de recepción: noviembre 2022

Fecha de revisión: diciembre 2022

Fecha de publicación: enero 2023

pincovpaul@gmail.com

#### Resumen

Se trata de paciente masculino de 60 años de edad, con diagnóstico de distonía cervical desde 2016. Inicio el padecimiento con presencia de hipertonía cervical y movimientos involuntarios, sintomatología relacionada a episodios de estrés. Cuadro que fue exacerbándose de manera progresiva, agregándose dolor cervical, disfagia a sólidos y posteriormente a líquidos. Paciente niega comórbidos y toxicomanías; amigdalectomía en 2007 y endoscopía nasosinusal en 2016, sin complicaciones relacionadas al procedimiento anestésico y/o quirúrgico. Tratamiento para el dolor con pramipexol, sin mejoría del cuadro, persistiendo un EVA hasta de 8/10, además de

persistir la disfagia, así como dos episodios aislados de disfonía. Posteriormente, ante el fracaso del tratamiento farmacológico se decide manejo quirúrgico mediante colocación de electrodos cerebrales bajo anestesia. Los resultados desde el punto de vista neurológico fueron favorables.

**Palabras Claves:** distonía cervical, dolor cervical, electrodos cerebrales.

#### Abstract

This is a 60-year-old male patient, diagnosed with cervical dystonia since 2016. The condition began with the presence of cervical hypertonia and involuntary



movements, symptoms related to episodes of stress. Table that progressively worsened, adding cervical pain, dysphagia to solids and later to liquids. Patient denies comorbidities and drug addictions; Tonsillectomy in 2007 and nasosinus endoscopy in 2016, without complications related to the anesthetic and/or surgical procedure. Treatment for pain with pramipexole, without improvement of the condition, with a VAS of up to 8/10, in addition to persistent dysphagia, as well as two isolated episodes of dysphonia. Subsequently, given the failure of the pharmacological treatment, surgical management was decided by placing cerebral electrodes under anesthesia. The results from the neurological point of view were favorable.

**Keywords:** cervical dystonia, cervical pain, brain electrodes.

### Introducción.

La distonía cervical de causa indeterminada es más común en mujeres y esta se reporta en relación 1.9: 1.8. (Mujer/hombre); la distonía es un síndrome neurológico, caracterizado por movimientos involuntarios y repetitivos, ocasionados por la co-contracción de músculos agonistas y antagonistas, generando movimientos, posturas anormales y dolor.

El tratamiento, además de las medidas farmacológicas, incluye rehabilitación fisioterapéutica y estimulación psiconeurocognitiva. Otra alternativa para mejorar la calidad de vida es la colocación de electrodos intracerebrales (técnica de Estimulación Cerebral Profunda (ECP), la cual se ha utilizado desde hace unos años en pacientes con síndrome distónicos. Los resultados más beneficiosos se han logrado en pacientes con distonía primaria genética generalizada y segmentaria, distonía mioclónica y distonía cervical compleja.

La ECP se utiliza para corregir la actividad eléctrica anormal del cerebro que causa trastornos del movimiento. Su principal indicación es en pacientes que tienen síntomas que no se controlan con medicamentos. La ECP resulta más segura y efectiva que las antiguas intervenciones quirúrgicas para trastornos del movimiento, que dejaban lesiones en el cerebro.

La ECP es un procedimiento mínimamente invasivo que coloca electrodos en lugares específicos del cerebro para realizar pruebas clínicas, los cuales son posteriormente

conectados a un marcapasos implantado, llamado estimulador (2).

### Materiales y método.

Desde el punto de vista anestésico, podemos dividir la intervención en dos fases: Primer tiempo anestésico: Durante este tiempo se requiere la colaboración del enfermo y se localizan los puntos a estimular. Se subdivide en: a) Un momento inicial en el que se coloca el arco *estereotáxico* bajo bloqueo de escalpe (*bupivacaína 0,5 % sin vasoconstrictor*). Después el paciente es trasladado al servicio de neuroradiología para iniciar la localización de la diana quirúrgica mediante técnica de imagen y posteriormente vuelve a quirófano.

En un segundo tiempo se continúa el proceso de localización mediante sedación. Se procedió a realizar intubación traqueal, mediante laringoscopia directa, tubo número 8.5, sin complicaciones y conexión a ventilación mecánica, realizándose el mantenimiento con perfusiones de dexmedetomidina tasa de infusión de 0.087 y remifentanilo con una tasa de infusión de 0.029, como manejo primordial para sedación para poder así localizar los puntos diana para la estimulación sin contar con los movimientos estereotipados propios de la distonía. En este tipo de abordaje es importante el mantener las funciones cerebrales y reflejos, tanto para valorar la mejoría de los síntomas tratados, como para detectar la aparición de signos dependientes de las áreas estimuladas durante el trayecto de los microelectrodos.

La estimulación cerebral profunda comprende el implante de electrodos dentro de ciertas áreas del cerebro con el fin de producir estímulos que puedan corregir las anomalías en los ya preexistentes. Los electrodos se colocan mientras el paciente está despierto y alerta, esto para asegurarse que los efectos de la estimulación se puedan probar completamente. El cirujano se encargará de implantar un cable delgado con varios contactos (electrodos) en un área o áreas específicas del cerebro. En la mayoría de los casos, unas semanas después de la cirugía, se activa el generador de pulso que se encuentra de manera externa mediante un control remoto; la cantidad de estimulación se personaliza según la enfermedad, y puede llevar hasta seis meses aproximadamente encontrar la configuración óptima. La estimulación cerebral profunda no curará la





enfermedad en su totalidad, pero puede ayudar a aliviar los síntomas de manera significativa.

La monitorización consistió en el registro continuo del ECG, la pulsioximetría, y el índice bispectral.

## Resultados

Una vez terminado el procedimiento, el paciente pasó a unidad de cuidados intermedios, se reportó hemodinámica y ventilatoriamente estable. Los resultados desde el punto de vista neurológico fueron favorables.

## Conclusión

El uso de sedo analgesia en pacientes para cirugía de ECP resultó una alternativa segura para cumplir con los requerimientos indispensables por parte del equipo quirúrgico; además de ofrecer un manejo seguro para la hemodinamia integral del paciente respecto al abordaje anestésico.

## Referencias

1. Krauss JK, Yianni J, Loher TJ, Aziz, TZ. Deep brain stimulation for dystonia. *Journal of Clinical Neurophysiology*: 2004; 21(1): 18-30. doi: 10.1097/00004691-200401000-00004.
2. Hongxia Li, Wang T, Zhang CH, Daogin S, Lai Y, Sol B, Li D, Yiwenwu. "Asleep deep brain stimulation in patients with isolated dystonia: Stereotactic accuracy, efficacy, and safety." *Neuromodulation: Technology at the Neural Interface* 2021; 24(2): 272-278. DOI: 10.1111/ner.13341
3. Rajkalyan Ch, Ghazanwy M, Tewari A. Anesthetic challenges for deep brain stimulation: A systematic approach." *North American Journal of Medical Sciences* 2014; 6(8): 359-369. 10.4103/1947-2714.139281. Accessed 15 Sept. 2022. DOI: 10.4103/1947-2714.139281.